



La imagen del mes

Metástasis gástrica por melanoma

Metastatic melanoma of the stomach



Sagrario María Santos-Seoane*, Lucía Pérez-Casado, Cristina Helguera-Amezua y Miriam Díez-Fernández

Servicio de Medicina Interna, Hospital de Cabueñes, Gijón, Asturias, España

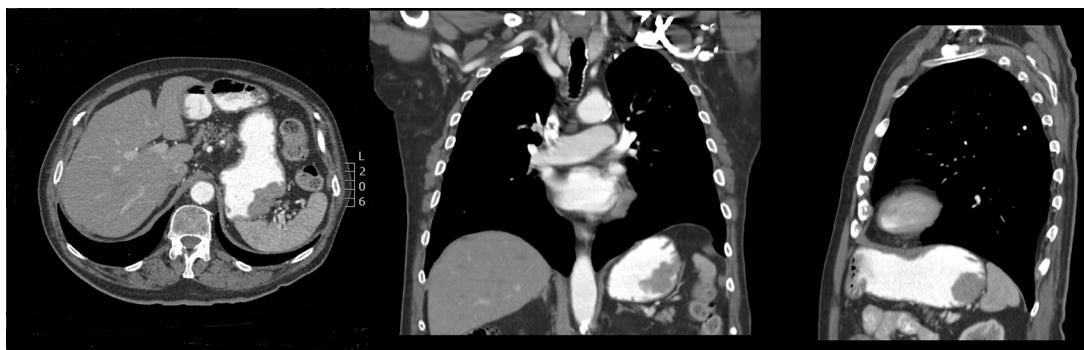

Figura 1

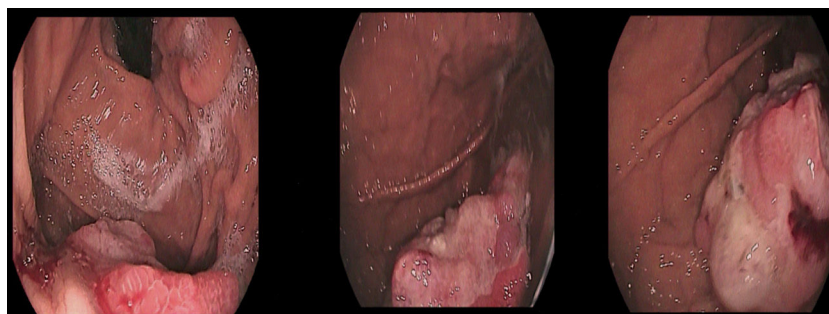


Figura 2

Varón de 79 años con antecedentes de melanoma en brazo izquierdo 3 años antes, tratado con cirugía y radioterapia, que es diagnosticado de adenocarcinoma de colon. En el estudio de extensión se objetiva la presencia de una lesión polipoidea de crecimiento predominantemente endoluminal en fundus gástrico de unos 5 cm de diámetro sin signos aparentes de extensión transmural ni adenopatías regionales (fig. 1). Se realizó gastroscopia que confirmó la presencia de una lesión polipoidea en fundus, de unos 5 cm, con áreas ulceradas e irregulares, sugestiva de malignidad (fig. 2), siendo la biopsia compatible con metástasis por melanoma. Se realizó hemicolectomía derecha laparoscópica más gastrectomía atípica.

Diagnóstico: metástasis gástrica por melanoma.

* Autor para correspondencia.

Correo electrónico: smsspulp@yahoo.es (S.M. Santos-Seoane).

<https://doi.org/10.1016/j.ciresp.2018.06.012>

0009-739X/© 2018 AEC. Publicado por Elsevier España, S.L.U. Todos los derechos reservados.