



## La imagen del mes

# Cáncer de mama supernumeraria

## Supernumerary breast cancer

Dania Calvo Rodríguez\*, María Álvarez Blanco, Carmen García Gutiérrez y Begoña Alonso Martínez

Servicio de Cirugía General y del Aparato Digestivo, Unidad de Patología Mamaria, Hospital Universitario Central de Asturias, Oviedo, Asturias, España

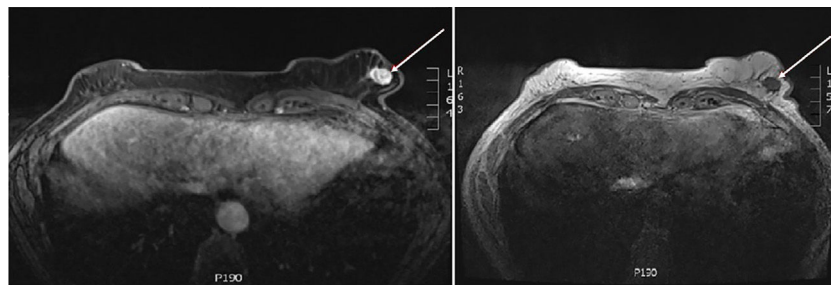


Figura 1

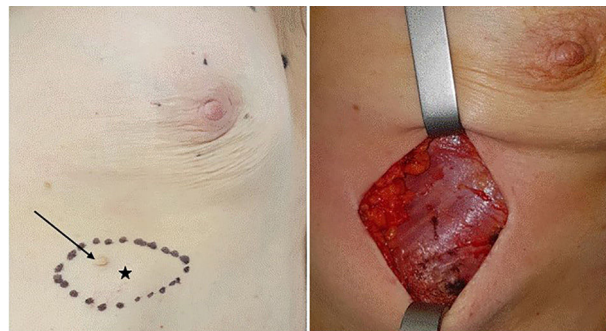

Figura 2

Paciente de 61 años con tumoración torácica inframamaria izquierda de 2 cm, con pezón supernumerario y retracción cutánea. La mamografía no identifica lesiones mamarias. La resonancia magnética objetiva nódulo de 14 mm inframamario izquierdo con curvas de captación patológica (fig. 1). Se realiza biopsia con aguja gruesa diagnóstica de carcinoma ductal infiltrante (CDI). El tratamiento quirúrgico consistió en exéresis de la glándula supernumeraria (CDI, márgenes libres, receptores hormonales negativos, HER2 positivo); y biopsia selectiva de ganglio centinela (2 ganglios benignos) (fig. 2; flecha: pezón supernumerario; estrella: tumoración).

Las referencias bibliográficas son escasas, destacando una tasa de malignización del 5%.

\* Autor para correspondencia.

Correo electrónico: [daniamjcr@gmail.com](mailto:daniamjcr@gmail.com) (D. Calvo Rodríguez).

<https://doi.org/10.1016/j.ciresp.2018.06.003>

0009-739X/© 2018 AEC. Publicado por Elsevier España, S.L.U. Todos los derechos reservados.