



La imagen del mes

El quiste hidatídico como causa del síndrome de Pancoast: extraña asociación



Hydatid cyst causing Pancoast syndrome: A rare settlement

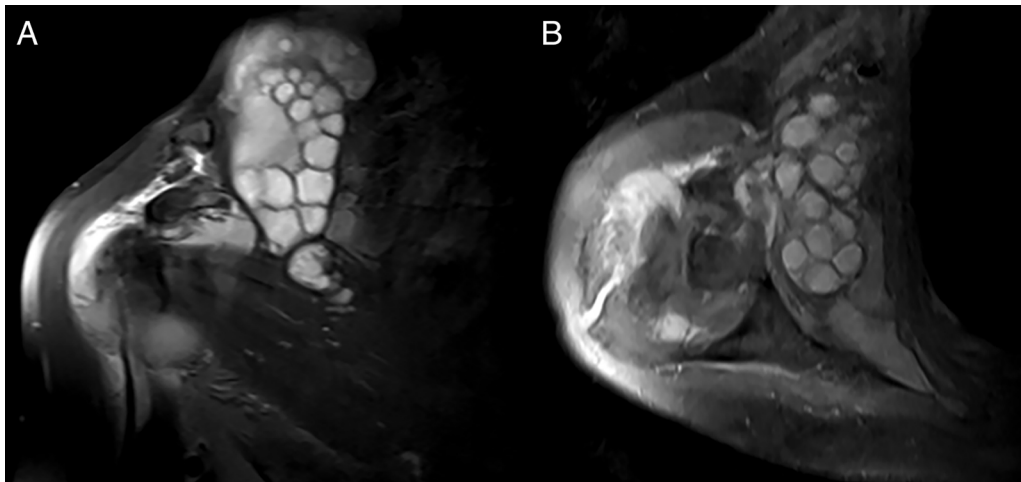
Kutsi Tunce^a, Yener Aydin^{b,*}, Hayri Ogul^c y Atilla Eroglu^b^aDepartamento de Ortopedia y Traumatología, Universidad de Ataturk, Erzurum, Turquía^bDepartamento de Cirugía Torácica, Universidad de Ataturk, Erzurum, Turquía^cDepartamento de Radiología, Universidad de Ataturk, Erzurum, Turquía

Figura 1

Una mujer de 76 años de edad presentó dolor severo en cuello y hombro derecho. Sin embargo, no se apreciaron hallazgos del síndrome de Horner ni compresión recurrente del nervio laríngeo. Las imágenes de RM mostraron una lesión multiquistosa hiperintensa con múltiples quistes derivados en el lado superolateral del hemitórax derecho (figs. 1A y B). Los síntomas de la paciente mejoraron durante el período postoperatorio. Los quistes hidatídicos se localizan con habitualmente en el hígado y el pulmón. Sin embargo, pueden ubicarse en cualquier parte del cuerpo. La imagen se presenta a manera de recordatorio de que el quiste hidatídico, debe tenerse en cuenta especialmente en pacientes con dolor en el hombro.

* Autor para correspondencia.

Correo electrónico: dryeneraydin@hotmail.com (Y. Aydin).<https://doi.org/10.1016/j.ciresp.2018.04.015>

0009-739X/© 2018 AEC. Publicado por Elsevier España, S.L.U. Todos los derechos reservados.