



La imagen del mes

Eventración abdominal con contenido visceral masivo

Abdominal eventration with massive visceral content

Miguel Borregón Rivilla ^{a,*}, Katherin Martínez-Barroso ^a, Aitana Palomares Morales ^b
y Francisco Javier Morán Gallego ^c

^a Oncología Médica, Hospital Virgen de la Salud, Toledo, España

^b Radiodiagnóstico, Hospital Virgen de la Salud, Toledo, España

^c Unidad de Cuidados Críticos, Hospital Virgen de la Salud, Toledo, España

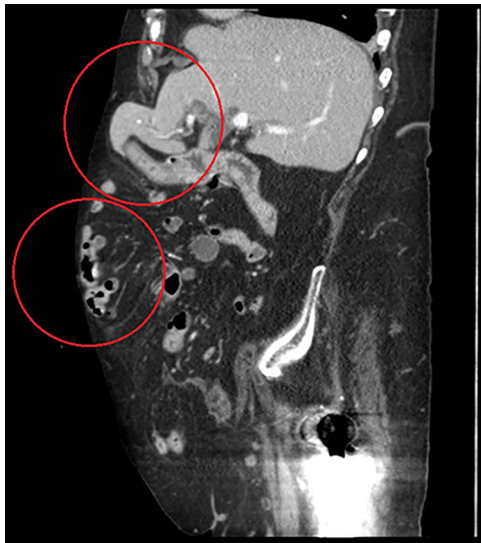


Figura 1

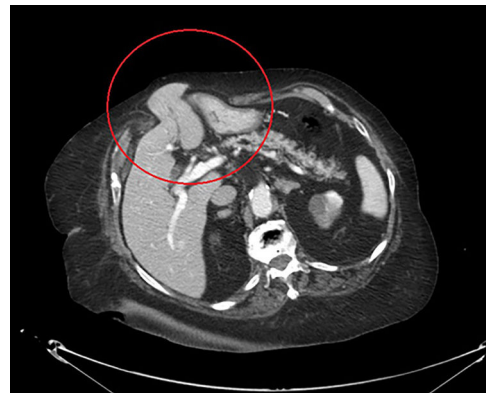

Figura 2

Mujer de 90 años, que acude al servicio de urgencias por cuadro de dolor abdominal y vómitos de 12 h de evolución. A la exploración física se observa una gran eventración postlaparotómica en hemiabdomen izquierdo blanda, depresible, pero no reducible, con dolor leve a la palpación y con unas dimensiones y características habituales según refiere la paciente.

La radiografía de abdomen objetiva signos compatibles con suboclusión de intestino delgado: discreta dilatación y niveles hidroaéreos con ausencia de gas en ampolla rectal.

La TAC abdominal (figs. 1 y 2) describe hernia incisional que contiene 4 órganos del aparato digestivo: porción periférica del segmento 3 del hígado, cuerpo gástrico, duodeno y colon transverso y ascendente. La paciente evoluciona favorablemente con tratamiento conservador.

* Autor para correspondencia.

Correo electrónico: miguelborregonrivilla@gmail.com (M. Borregón Rivilla).

<https://doi.org/10.1016/j.ciresp.2018.03.001>

0009-739X/© 2018 AEC. Publicado por Elsevier España, S.L.U. Todos los derechos reservados.