



CIRUGÍA ESPAÑOLA

www.elsevier.es/cirugia



Cartas científicas

Tratamiento quirúrgico de un aneurisma venoso poplíteo en paciente joven



Surgical Treatment of Popliteal Venous Aneurysm in a Young Patient

Los aneurismas venosos poplíteos son una rara enfermedad de etiología incierta, que puede presentarse con graves complicaciones como trombosis venosa profunda y embolismos pulmonares.

Presentamos el caso de un varón de 42 años, trabajador en una cadena de montaje en la que se dedica a colocar tornillos para la fabricación de remolques para camiones, en posición de cuclillas y con movimientos repetidos de flexión y extensión de rodillas (mayor fuerza y carga en la derecha por ser diestro), durante 8 h/día. Consulta en nuestro servicio por tumoración dolorosa en fosa poplíteo derecha. En la exploración física se objetivó masa blanda, no pulsátil, con resto de la exploración vascular normal. El eco-doppler y la angio-RMN venosa revelaron un aneurisma venoso poplíteo sacular de 2,7 × 3,4 cm de tamaño, sin signos de trombosis (fig. 1A). No se objetivaron anomalías musculares, ligamentosas ni tendinosas en el hueso poplíteo ni en el canal de los aductores. Indicamos cirugía, realizando con el paciente en decúbito prono, a través de una incisión en bayoneta y bajo heparinización sistémica, disección del aneurisma, aneurismectomía tangencial y venorrafia lateral de la vena poplíteo (figs. 1B-D). El paciente fue dado de alta a las 48 h, sin complicaciones, con tratamiento con heparina de bajo peso molecular durante 3 meses y compresión elástica, así como posteriormente una dosis de 100 mg de AAS. La anatomía patológica informó de hipertrofia y fibrosis generalizada de la pared del vaso. En el seguimiento, a los 18 meses el paciente no presenta complicaciones, con permeabilidad de la reconstrucción vascular y sin recidiva de la dilatación venosa en estudio ecográfico.

Se considera aneurisma venoso poplíteo cuando la vena poplíteo tiene > 20 mm de diámetro. El tipo más frecuente en la mayoría de casos publicados es el sacular. La mayoría se presentan con clínica de embolismo pulmonar o incidentalmente, y más raramente por masa poplíteo dolorosa como en nuestro caso. Se recomienda la excisión quirúrgica también en asintomáticos ya que se han reportado embolias pulmonares y fallecimiento incluso en los hallados sin trombo¹⁻³. Además, en pacientes con embolia pulmonar sin factores de riesgo ni clara fuente de émbolos, se debe descartar un aneurisma venoso poplíteo³. La técnica recomendada y más realizada es la aneurismectomía tangencial con venorrafia lateral por ser la que menos complicaciones produce². No está recomendado, en la actualidad, el tratamiento endovascular³. La etiopatogenia de los aneurismas venosos poplíteos es incierta, pudiendo intervenir una combinación de factores mecánicos, traumáticos, inflamatorios, hemodinámicos o enfermedades congénitas⁴. No podemos afirmar que el trauma repetido sobre la vena poplíteo derecha por la posición y movimientos del paciente en su trabajo sean la causa de la existencia del aneurisma venoso poplíteo, pero con una predisposición genética ha podido contribuir a ello.

No hemos encontrado en la literatura publicaciones en las que se comunique la existencia de aneurismas venosos poplíteos en pacientes que trabajen realizando repetidos y continuados movimientos y posiciones que puedan actuar como traumatismo compresivo de la vena poplíteo.

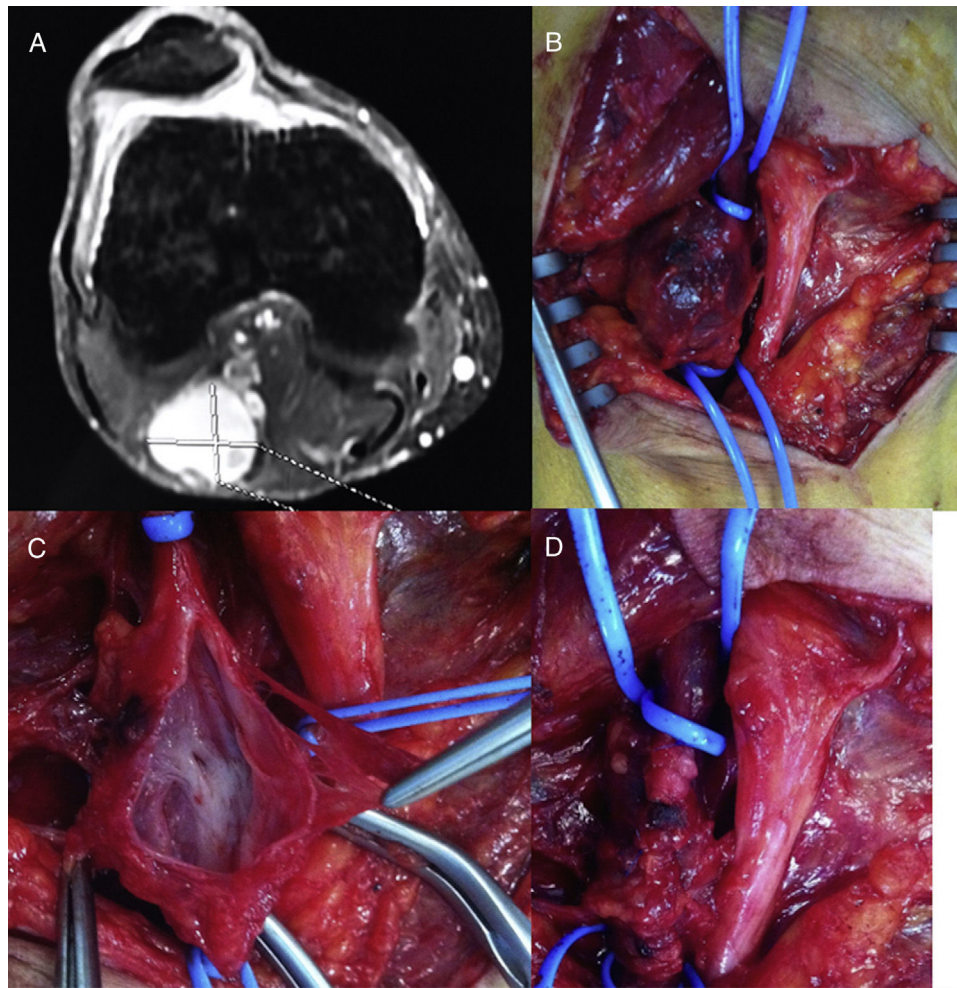


Figura 1 – A) Detalle del aneurisma venoso poplíteo en la angio-RMN. B) Imagen intraoperatoria del aneurisma venoso. C) Detalle del aneurisma venoso abierto. D) Resultado tras la aneurismectomía tangencial del mismo con venorrafia lateral.

BIBLIOGRAFÍA

1. Sessa C, Nicolini P, Perrin M, Farah I, Magne JL, Guidicelli H. Management of symptomatic and asymptomatic popliteal venous aneurysms: A retrospective analysis of 25 patients and review of the literature. *J Vasc Surg.* 2000;32:902-12.
2. Johnstone JK, Fleming MD, Gloviczki P, Stone W, Kalra M, Oderich GS, et al. Surgical treatment of popliteal venous aneurysm. *Ann Vasc Surg.* 2015;29:1084-9.
3. Sandstrom A, Reynolds A, Jha P. Popliteal Vein Aneurysm: A Rare Cause of Pulmonary Emboli. *Ann Vasc Surg.* 2017;38:315e15-7.
4. Aldridge SC, Comerota AJ, Katz ML, Wolk JH, Goldman BI, White JV. Popliteal venous aneurysm: Report of two cases and review of the world literature. *J Vasc Surg.* 1993;18: 708-15.

Emiliano Cano-Trigueros^{ab*} y Romina Díaz-Serrano^a

^aServicio de Angiología y Cirugía Vascul, Hospital Universitario Morales Meseguer, Murcia, España

^bDepartamento de Cirugía, Facultad de Medicina, Universidad de Murcia, Murcia, España

* Autor para correspondencia.

Correo electrónico: emilianocanotrigueros@gmail.com (E. Cano-Trigueros).

<https://doi.org/10.1016/j.ciresp.2017.12.004>
0009-739X/

© 2018 AEC. Publicado por Elsevier España, S.L.U. Todos los derechos reservados.