



La imagen del mes

Seudoaneurisma postraumático de la arteria axilar presentado como tumoración axilar

Postramatic pseudoaneurysm of the axillary artery presenting as an axillary tumor

Emiliano Cano-Trigueros^{a,b,*} y Romina Díaz-Serrano^a

^a Servicio de Angiología y Cirugía Vascular, Hospital Universitario Morales Meseguer, Murcia, España

^b Facultad de Medicina, Universidad de Murcia, Murcia, España

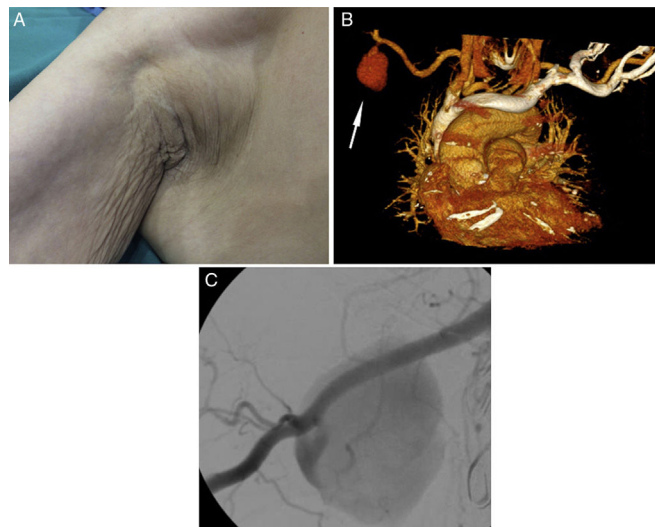


Figura 1 - .

Varón de 82 años que refiere caída y contusión axilar con bastón andador (muleta) que portaba. Consulta por tumoración axilar derecha (fig. 1A), así como impotencia funcional de mano derecha. La exploración física objetiva masa axilar pulsátil y parálisis sensitivomotora de nervios radial, mediano y cubital. La angio-TC y angiografía intraoperatoria objetivaron pseudoaneurisma de arteria axilar derecha de 43 mm (figs. 1B-flecha y 1 C). Se implantó una endoprótesis cubierta y se drenó el hematoma residual para descomprimir el plexo. Los pseudoaneurismas postraumáticos de arteria axilar son una entidad muy rara debidos, sobre todo, a fracturas-luxaciones de la articulación glenohumeral.

Diagnóstico: pseudoaneurisma postraumático de arteria axilar derecha.

* Autor para correspondencia.

Correo electrónico: emilianocanotrigueros@gmail.com (E. Cano-Trigueros).

<https://doi.org/10.1016/j.ciresp.2017.11.010>

0009-739X/© 2017 AEC. Publicado por Elsevier España, S.L.U. Todos los derechos reservados.