

BIBLIOGRAFÍA

1. Valiuddin HM, Barbeta A, Mungo B, Montgomery EA, Molena D. Esophageal liposarcoma: Well-differentiated rhabdomyomatous type. *World J Gastrointest Oncol.* 2016;8:835-9.
2. Sui X, Li Y, Zhao H, Wang J. Giant liposarcoma of the esophagus with Li-Fraumeni-like syndrome. *Eur J Cardiothorac Surg.* 2011;40:1253-5.
3. Dowli A, Mattar A, Mashimo H, Huang Q, Cohen D, Fisichella PM, et al. A pedunculated giant esophageal liposarcoma: A case report and literature review. *J Gastrointest Surg.* 2014;18:2208-13.
4. Lin ZC, Chang XZ, Huang XF, Zhang CL, Yu GS, Wu SY, et al. Giant liposarcoma of the esophagus: A case report. *World J Gastroenterol.* 2015;21:9827-32.
5. Caceres M, Steeb G, Wilks SM, Garrett HE. Large pedunculated polyps originating in the esophagus and hypopharynx. *Ann Thorac Surg.* 2006;81:393-6.
6. Lee SY, Chan WH, Sivanandan R, Lim DT, Wong WK. Recurrent giant fibrovascular polyp of the esophagus. *World J Gastroenterol.* 2009;15:3697-700.
7. Pallabazzer G, Santi S, Biagio S, D'Imporzano S. Difficult polypectomy-giant hypopharyngeal polyp: Case report and literature review. *World J Gastroenterol.* 2013;19:5936-9.
8. Chung JJ, Kim MJ, Kim JH, Lee JT, Yoo HS, Kim KW. Imaging findings of giant liposarcoma of the esophagus. *Yonsei Med J.* 2003;44:715-8.
9. Garcia M, Buitrago E, Bejarano PA, Casillas J. Large esophageal liposarcoma. a case report and review of the literature. *Arch Pathol Lab Med.* 2004;128:922-5.
10. Sestini S, Gisabella M, Pastorino U, Billé A. Presenting symptoms of giant fibrovascular polyp of the oesophagus: Case report and literature review. *Ann R Coll Surg Engl.* 2016;98:e71-3.

Ana Rodríguez Pérez*, Natalia Pérez Serrano, Aitana García Tejero, Blanca Escudero Nalda y Rafael Gil Albarellós

Unidad de Cirugía General y Digestivo, Hospital San Pedro, Logroño, La Rioja, España

* Autor para correspondencia.

Correo electrónico: ana_rope5@hotmail.com

(A. Rodríguez Pérez).

<https://doi.org/10.1016/j.ciresp.2017.10.005>

0009-739X/

© 2017 AEC. Publicado por Elsevier España, S.L.U. Todos los derechos reservados.

Deciduosis apendicular como causa de abdomen agudo

Appendicular Deciduosis as a Cause of Acute Abdomen



La decidua ectópica o deciduosis es la presencia de células deciduales fuera del endometrio. Puede afectar al ovario, serosa uterina, trompas de Falopio o cérvix. Más raramente puede afectar al apéndice cecal, diafragma, hígado, bazo, tejido linfático retroperitoneal o pelvis renal¹. Las células deciduales ectópicas localizadas en el estroma subcelómico pueden representar una reacción fisiológica secundaria a la estimulación de los progestágenos². Habitualmente, cursa de forma asintomática y regresa durante las semanas posteriores al parto pero puede reaparecer en embarazos posteriores. En ocasiones puede presentarse en forma de dolor abdominal durante el embarazo o bien en forma de apendicitis, en el 0,05-0,13% de los casos³⁻⁶. En la literatura mundial están descritos 10 casos de deciduosis apendicular durante el embarazo⁷⁻⁹ (tabla 1). Por este motivo presentamos nuestro caso.

Se trata de una paciente de 32 años, con antecedente de endometriosis. Gestante de 23 semanas, que acude a urgencias con abdomen agudo de 12 h de evolución. Destaca un abdomen con matriz palpable a nivel umbilical y dolor de predominio en flanco derecho. La exploración y la ecografía ginecológica, así como la amniocentesis, no muestran alteraciones. La analítica muestra leucocitosis y una ecografía y una resonancia magnética no visualizan el apéndice pero objetivan líquido libre entre las asas. Ante la sospecha de apendicitis aguda, se realiza laparoscopia exploradora que

objetiva apendicitis supurada, realizándose apendicectomía. El dolor remitió tras la apendicectomía. El postoperatorio transcurrió sin incidencias. En el estudio histológico se observan nidos sólidos de células deciduales en la pared apendicular, a nivel de muscular propia, subserosa y serosa, compatible con deciduosis apendicular. No se identifican leucocitos polimorfonucleares neutrófilos en la inclusión total de la pieza (fig. 1).

La deciduosis es un proceso asintomático asociado a la gestación, aunque en algunos casos puede cursar con sintomatología de abdomen agudo y debe incluirse el diagnóstico diferencial como una posible causa en pacientes gestantes. La presentación clínica en forma de apendicitis aguda se podría atribuir a la irritación peritoneal por factores mecánicos asociados a la respuesta de la decidua ectópica al estímulo estrogénico, o a factores humorales, ya que la decidua contiene grandes concentraciones de prostaglandinas que actúan como un potente estimulante muscular. Una excesiva secreción de fosfatasa ácida microsómica por las células deciduales podría aumentar la síntesis de prostaglandinas produciendo contracción de la pared muscular del apéndice⁴. El caso que presentamos corresponde a una deciduosis apendicular con clínica de abdomen agudo durante el segundo trimestre del embarazo cuyos síntomas remitieron completamente después de la apendicectomía.

Tabla 1 – Casuística mundial de los casos publicados de decíduosis apendicular

	Semanas de gestación	Diagnóstico (clínico o radiológico)	Resultado Anatomía Patológica	Evolución
García et al. ³ (2001)	36	Síntomas clínicos	Deciduosis apendicular, apendicitis aguda y focos de hemorragia	Resolución tras cirugía
Bengoechea et al. ⁵ (2015)	38	Síntomas clínicos	Deciduosis peritoneal periapendicular, apendicitis aguda	Resolución tras cirugía
Suster et al. ⁴ (1990)	Caso 1: 31 Caso 2: 26 Caso 3: 28 Caso 5: 30	Síntomas clínicos	Deciduosis apendicular, apendicitis aguda	Resolución tras cirugía
Gómez et al. ⁸ (2004)	41	Incidental durante la cesárea en forma de múltiples implantes peritoneales	Deciduosis peritoneal diseminada	Resolución tras cirugía
Chai y Wijesuriya ⁹ (2016)	Caso 1: 26 Caso 2: 20 Caso 3 y 4: no especificado	Caso 1: clínico y radiológico Caso 2: clínico y radiológico Caso 3 y 4: clínico y radiológico	Caso 1: decíduosis peritoneal periapendicular Caso 2: decíduosis subserosa Caso 3 y 4: decíduosis apendicular	Resolución tras cirugía

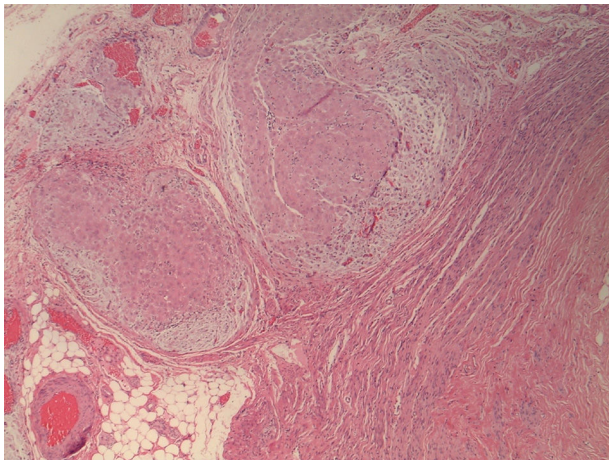


Figura 1 – Nidos sólidos de células deciduales en la pared apendicular, a nivel de muscular propia, subserosa y serosa, compatible con decíduosis apendicular.

Autoría

Redacción del artículo: A. Luna y R. Orellana.

Revisión y aprobación de la versión final: M. Novell, J.C. Ferreres y S. Navarro.

BIBLIOGRAFÍA

- Balta A, Lubgane M, Orube I, Ziemele G, Vanags A, Gardovskis J, et al. Deciduosis of the appendix manifesting as acute abdomen in pregnancy. *Acta Chir Latv*. 2014;14:43-5.

- Hauptmann J, Mechtersheimer G, Blaker H, Schaupp W, Otto HF. Deciduosis of the appendix. Differential diagnosis of acute appendicitis. *Chirurg*. 2000;71:89-92.
- García H, Fodor M, Giovannoni A, Gidekel L. Deciduosis of the appendix as cause of acute abdomen in pregnancy. *Medicina (B Aires)*. 2001;61:185-6.
- Bengoechea A, Alarcón del Agua I, Pérez D, Pacheco JM, Fernández JL. Deciduosis apendicular como forma de presentación de abdomen agudo. *Ginecol Obstet*. 2015;42:95-6.
- Buttner A, Bassler R, Theele C. Pregnancy associated ectopic deciduas (deciduosis) of the greater omentum: An analysis of 60 biopsies with cases of fibrosing deciduosis and leiomyomatosis peritonealis disseminata. *Pathol Res Pract*. 1993;189:352-9.
- Zaytsev P, Taxy JB. Pregnancy-associated ectopic decidua. *Am J Surg Pathol*. 1987;11:526-30.
- Suster S, Moran CA. Deciduosis of the appendix. *Am J Gastroenterol*. 1990;85:841-5.
- Gómez MD, Sánchez MD, Huelga E. Deciduosis peritoneal. *Prog Obstet Ginecol*. 2004;47:300-2.
- Chai D, Wijesuriya R. *Ann R Coll Surg Engl*. 2016;98:e200-2. Epub 2016 Aug 23.

Alexis Luna Aufroy^{a*}, Ruth Orellana Fernández^b, Mariona Novell Grau^b, Joan Carles Ferreres Piñas^b y Salvador Navarro Soto^a

^aServicio de Cirugía General, Hospital Universitario Parc Taulí, Sabadell, Barcelona, España

^bServicio de Anatomía Patológica, Hospital Universitario Parc Taulí, Sabadell, Barcelona, España

* Autor para correspondencia.

Correo electrónico: aluna@tauli.cat (A. Luna Aufroy).

<https://doi.org/10.1016/j.ciresp.2017.10.001>
0009-739X/

© 2017 AEC. Publicado por Elsevier España, S.L.U. Todos los derechos reservados.