



## La imagen del mes

## Trombosis del ligamento redondo del hígado asociado a colangitis aguda

### Thrombosis of the hepatic round ligament associated with acute cholangitis



Andrea Craus Miguel<sup>a,\*</sup>, Fátima Sena Ruiz<sup>a</sup>, Myriam Fernández Isart<sup>b</sup>  
y Francisco González Argente<sup>a</sup>

<sup>a</sup> Servicio de Cirugía General y Aparato Digestivo, Hospital Son Espases, Palma de Mallorca, España

<sup>b</sup> Unidad de Cirugía Colorrectal, Servicio de Cirugía General y Aparato Digestivo, Hospital Son Espases, Palma de Mallorca, España

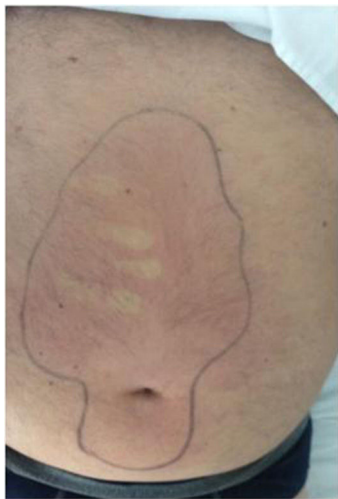

Figura 1

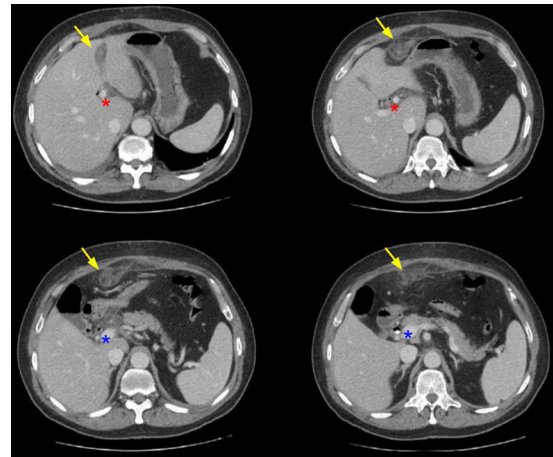


Figura 2

Paciente de 63 años sin antecedentes que acude a urgencias por dolor en hipocondrio derecho.

A la exploración presenta taquicardia e insuficiencia respiratoria. En la analítica destaca bilirrubina total 6.3 mg/dL a expensas de la directa, GGT 717 U/L y PCR de 15.62 mg/dL.

Presenta TC abdominal compatible con coledocolitiasis, sin signos sugestivos de colecistitis aguda. Con diagnóstico de colangitis se inicia antibioterapia y se realiza CPRE con papilotomía y colocación de prótesis biliar. Al 4<sup>o</sup> día inicia nuevo cuadro de dolor objetivándose área de celulitis desde la región periumbilical hasta el epigastrio (fig. 1). Se solicita nueva TC (fig. 2) que muestra oclusión y engrosamiento de la vena umbilical, permaneciendo permeable el eje venoso espleno-porto-mesentérico. Se inicia tratamiento anticoagulante, sin precisar drenaje quirúrgico al no presentar absceso a dicho nivel, y por tanto con bajo riesgo de peritonitis generalizada. A los 10 días se retira la prótesis biliar y posteriormente se realiza la colecistectomía laparoscópica.

\* Autor para correspondencia.

Correo electrónico: [acrausm@gmail.com](mailto:acrausm@gmail.com) (A. Craus Miguel).

<https://doi.org/10.1016/j.ciresp.2017.09.011>

0009-739X/© 2017 AEC. Publicado por Elsevier España, S.L.U. Todos los derechos reservados.