



## La imagen del mes

## Leiomiomatosis multinodular esofágica: una causa infrecuente de masa mediastínica



### Multinodular esophageal leiomyomatosis: An uncommon cause of mediastinal mass

Sagrario María Santos-Seoane<sup>a,\*</sup>, Vanesa Diaz-Fernández<sup>b</sup>, Aida Fernández-Pantiga<sup>c</sup> y María Eugenia Rivas-Carmenado<sup>d</sup>

<sup>a</sup> Servicio de Medicina Interna, Hospital Universitario San Agustín, Avilés, Asturias, España

<sup>b</sup> Servicio de Medicina Interna, Hospital de Cabueñes, Gijón, Asturias, España

<sup>c</sup> Servicio de Medicina Interna, Hospital de Jarrio, Coaña, Asturias, España

<sup>d</sup> Servicio de Medicina Interna, Hospital Universitario Central de Asturias, Oviedo, Asturias, España

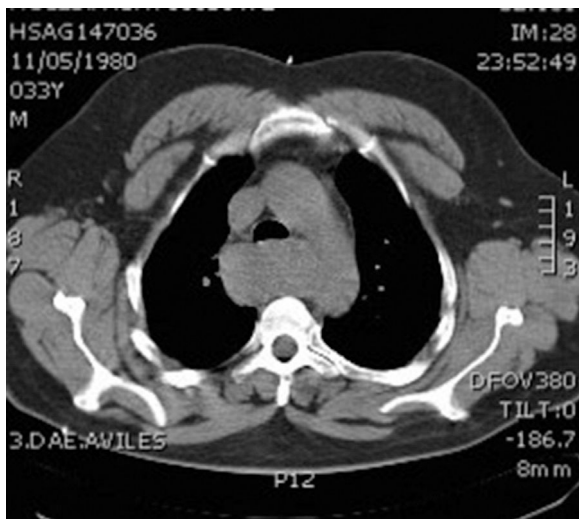


Figura 1

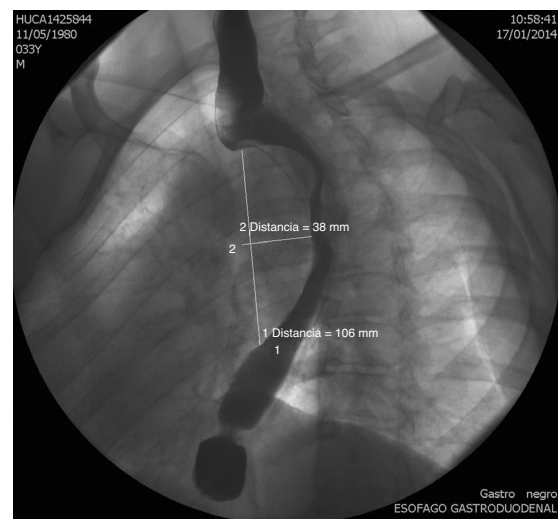


Figura 2

Varón de 34 años que consultó por dolor torácico mal definido no refiriendo disfagia, reflujo ni clínica vegetativa. La radiografía torácica objetivó una masa mediastínica, solicitándose TAC con hallazgos de masa mediastínica homogénea, bien definida, que producía disminución del calibre esofágico, de  $10,9 \times 3,3$  cm, desde la apertura torácica hasta varios centímetros por debajo de la carina (fig. 1). El estudio esófago-gastro-duodenal mostró lesión extrínseca de  $11 \times 4$  cm afectando a la región antero-lateral izquierda esofágica (fig. 2) y la ecoendoscopia confirmó la presencia de una masa subepitelial dentro de la pared esofágica. La PAAF fue compatible con leiomioma realizándose esofagectomía con resultado anatomopatológico de leiomatosis multinodular esofágica.

Diagnóstico: leiomiomatosis multinodular esofágica.

\* Autor para correspondencia.

Correo electrónico: [smsspulp@yahoo.es](mailto:smsspulp@yahoo.es) (S.M. Santos-Seoane).

<http://dx.doi.org/10.1016/j.ciresp.2017.07.003>

0009-739X/© 2018 AEC. Publicado por Elsevier España, S.L.U. Todos los derechos reservados.