



## La imagen del mes

## Hernia inguinal perforada con extenso enfisema en el compartimento anterior del muslo



### Perforated inguinal hernia with extensive emphysema in thigh

Francesc Simó Alari<sup>a,\*</sup>, Guillermo Durigon<sup>a</sup>, Esther Molina González<sup>b</sup> e Israel Gutierrez<sup>a</sup>

<sup>a</sup>Chirurgie viscérale, Centre Hospitalier de la val d'Ariège, Saint Jean de Verges, Francia

<sup>b</sup>Service de réanimation, Centre Hospitalier de la val d'Ariège, Saint Jean de Verges, Francia

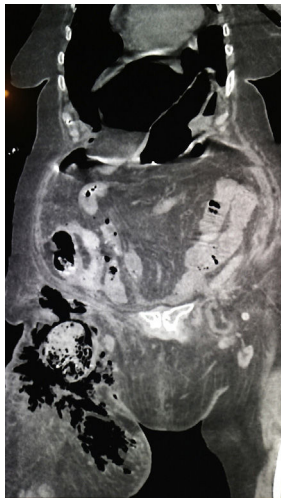


Figura 1

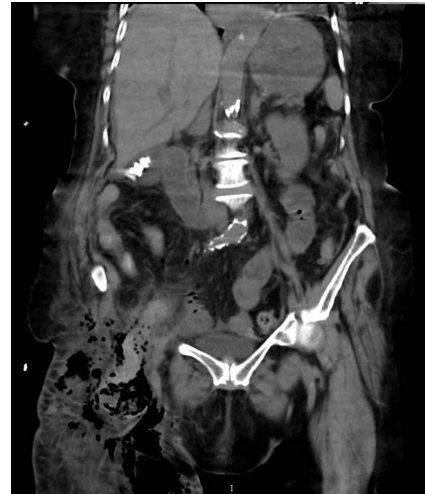

Figura 2

Mujer de 82 años que acude a urgencias por celulitis en el muslo derecho de 12 días de evolución que no responde al tratamiento con amoxicilina-clavulánico oral. Como antecedentes médicos: hipertensión arterial, apendicectomía, fibrilación auricular en tratamiento con rivaroxaban, hernia inguinal derecha no intervenida por decisión de la paciente. En urgencias se constata un shock séptico, defensa abdominal sin signos de síndrome compartimental, la analítica muestra 22.500 leucocitos y proteína C reactiva 271 mg/l. Se realiza un scanner que muestra un abundante neumoperitoneo con la presencia de una hernia inguinal derecha estrangulada con contenido intestinal, neumatosis parietal y aire extraluminal que diseca el tejido subcutáneo anterior del muslo derecho (figs. 1 y 2). Se inicia resucitación con fluidos y antibioterapia de amplio espectro. Se interviene de urgencias hallándose una hernia inguinal derecha estrangulada con colon derecho en su interior necrosado y perforado, se realiza una hemicolectomía derecha con ileostomía, fistula mucosa y lavado de la cavidad abdominal extenso, asimismo un desbridamiento del compartimento anterior del muslo derecho. La paciente presenta una mala evolución postoperatoria con un shock séptico refractario y un posterior fallo multiorgánico al tercer día del postoperatorio.

\* Autor para correspondencia.

Correo electrónico: [f.simo.alari@gmail.com](mailto:f.simo.alari@gmail.com) (F. Simó Alari).

<http://dx.doi.org/10.1016/j.ciresp.2017.03.017>

0009-739X/© 2017 AEC. Publicado por Elsevier España, S.L.U. Todos los derechos reservados.