



Original

Tratamiento quirúrgico de metástasis suprarrenal sincrónica de cáncer de pulmón: adrenalectomía primero



Fernando Pardo Aranda ^{a,*}, Itziar Larrañaga Blanc ^a, Joaquín Rivero Déniz ^a, Juan Carlos Trujillo ^b, Arantxa Rada Palomino ^a, Esteban García-Olivares ^a, Ramón Rami Porta ^c y Enrique Veloso Veloso ^a

^a Servicio de Cirugía General y del Aparato Digestivo, Hospital Universitario Mutua Terrassa, Terrassa (Barcelona), España

^b Servicio de Cirugía Torácica, Hospital de la Santa Creu i Sant Pau, Barcelona, España

^c Servicio de Cirugía Torácica, Hospital Universitario Mutua Terrassa, Barcelona, España

INFORMACIÓN DEL ARTÍCULO

Historia del artículo:

Recibido el 27 de junio de 2016

Aceptado el 7 de enero de 2017

On-line el 21 de febrero de 2017

Palabras clave:

Metástasis suprarrenal sincrónica
Carcinoma pulmonar no microcítico
Oligometástasis
Adrenalectomía primero

RESUMEN

Introducción: El objetivo de este estudio es presentar nuestra serie de pacientes con carcinoma pulmonar y metástasis única suprarrenal sincrónica tratados de manera secuencial inversa: primero adrenalectomía y después resección pulmonar.

Métodos: Del total de 108 adrenalectomías laparoscópicas transperitoneales realizadas se analiza de manera retrospectiva una serie consecutiva de 10 pacientes diagnosticados de tumor primario de pulmón con metástasis suprarrenal sincrónica tratados de manera secuencial inversa. A todos se les realizó mediastinoscopia de estadificación; aquellos con metástasis ganglionares recibieron inducción. Las variables analizadas fueron: morbilidad tras adrenalectomía y tras resección pulmonar, estancia hospitalaria, tiempo entre ambas intervenciones, intervalo libre de enfermedad y supervivencia global. La supervivencia se analizó según el método de Kaplan-Meier.

Resultados: Edad media: 56,8 años (rango: 41-73). Del total, 8 casos se intervinieron por laparoscopia. Tamaño medio de la metástasis: 5,9 cm (rango: 3-10). Tiempo medio entre ambas intervenciones: 28 días (rango: 12-35). No hubo complicaciones tras la adrenalectomía. Estancia media: 4,3 días (rango: 3-5). La supervivencia libre de enfermedad a los 2 años fue del 50% y la supervivencia global a los 5 años fue del 30%, con una supervivencia global mediana de 41,5 meses (rango: 0-98).

Conclusiones: La adrenalectomía para metástasis de carcinoma pulmonar tiene baja morbilidad, no retrasa la resección del tumor primario y permite realizar la resección pulmonar una vez asegurada la resección completa de la metástasis. Por tanto, a falta de ensayos clínicos, un comité multidisciplinar debe considerar de forma individualizada esta opción terapéutica para todos aquellos pacientes en quienes la estadificación clínica de su

* Autor para correspondencia.

Correo electrónico: fparanda@gmail.com (F. Pardo Aranda).

<http://dx.doi.org/10.1016/j.ciresp.2017.01.003>

0009-739X/© 2017 AEC. Publicado por Elsevier España, S.L.U. Todos los derechos reservados.

carcinoma indique que tanto el tumor primario como la metástasis pueden extirparse de forma completa.

© 2017 AEC. Publicado por Elsevier España, S.L.U. Todos los derechos reservados.

Surgical treatment of lung cancer with synchronous adrenal metastases: Adrenalectomy first

A B S T R A C T

Keywords:

Synchronous adrenal metastases
Non-small cell lung cancer
Oligometastases
Adrenalectomy first

Introduction: The aim of this study is to present our patients with lung cancer and synchronous adrenal metastases treated with a reversal approach: starting with adrenalectomy and doing the lung resection second.

Methods: A total of 108 laparoscopic adrenalectomies were performed, and we analyze a consecutive serie of 10 patients with isolated adrenal synchronous metastases from the lung, surgically treated in a sequential way. All patients underwent staging mediastinoscopy, and patients with positive lymph nodes were primary treated with chemotherapy. We analyze: postoperative morbidity, length of stay, time between the 2 surgeries, survival free progression and global survival. Survival analysis was performed by the Kaplan-Meier method.

Results: Mean age: 56.8 (41-73) years old. Of the total, 8 patients were surgically performed by laparoscopy. Metastases average size: 5.9 (3-10) cm. Days between the 2 surgeries were 28 (12-35) days. No morbidity after adrenalectomy. Length of stay was 4.3 (3-5) days. Disease-free survival at 2 years was 60%, the 5-year overall survival was 30%, with a median survival of 41.5 (0-98) months.

Conclusions: Adrenalectomy involves no significant morbidity and can be performed safely without delaying lung surgery, and allows us to operate the primary lung tumor successfully as long as we ensure complete resection of the adrenal gland. A multidisciplinary oncology committee must individualize all cases and consider this therapeutic approach in all patients with resectable primary tumor and resectable adrenal metastases.

© 2017 AEC. Published by Elsevier España, S.L.U. All rights reserved.

Introducción

En los últimos años se ha demostrado que en aquellas situaciones en las que existen metástasis localizadas, el tratamiento curativo local presenta mejor supervivencia que el tratamiento sistémico con quimioterapia^{1,2}.

En la glándula suprarrenal metastatizan diferentes tipos de tumores; hasta en un 40% de los casos el origen es el carcinoma no microcítico de pulmón. Sin embargo, la presentación aislada de la metástasis suprarrenal únicamente representa el 1-4%, y son estos casos los que van a obtener un mayor beneficio de la resección quirúrgica³.

Es necesario realizar un buen estudio diagnóstico preoperatorio debido a que el hallazgo de una masa suprarrenal en pacientes diagnosticados de neoplasia de pulmón no representa necesariamente una metástasis. Hasta un 5% de la población general presenta adenomas suprarrenales benignos⁴. Entendiendo el concepto de metástasis sincrónica pulmonar como aquella diagnosticada en el mismo momento que el tumor primario pulmonar, presentamos nuestra serie de pacientes tratados de manera secuencial inversa: primero la metástasis y después el tumor primario.

Métodos

Presentamos un estudio descriptivo unicéntrico de una serie consecutiva de 10 pacientes con metástasis sincrónica suprarrenal de origen pulmonar como única localización metastásica, tratados quirúrgicamente de manera secuencial inversa desde 1991 hasta 2010. Nuestra experiencia inicial en 5 pacientes se publicó con anterioridad⁵.

La estadificación clínica se realizó con radiografías posteroanterior y lateral de tórax, hemograma y bioquímica sanguínea (incluyendo, al menos, glucemia, bilirrubina total, enzimas hepáticas, calcio, creatinina y fosfatasa alcalina), fibrobroncoscopia, tomografía computarizada (TC) del tórax y del abdomen superior y TC craneal, ambas con contraste. Desde 1991 hasta 2000, se realizó gammagrafía ósea sistemática. A partir de 2001, esta se sustituyó por tomografía de emisión de positrones (PET) sistemática. A todos los pacientes con carcinomas pulmonares derechos se les realizó mediastinoscopia de estadificación, a la que se le añadió mediastinotomía paraesternal izquierda o mediastinoscopia cervical extendida si el carcinoma pulmonar era izquierdo. Aquellos pacientes con metástasis ganglionares mediastínicas recibie-

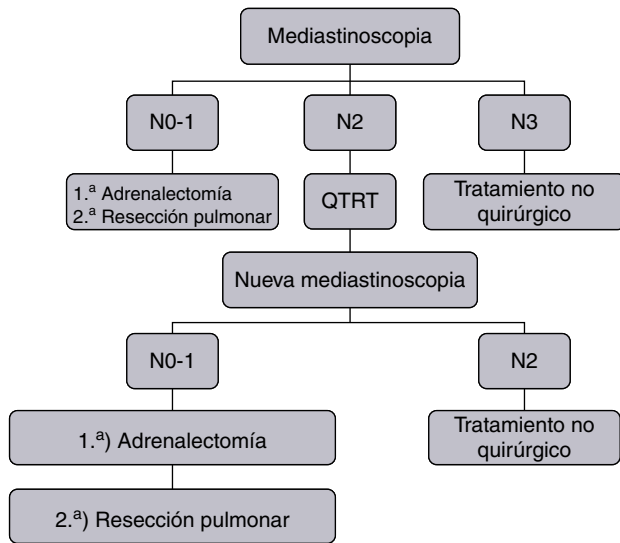


Figura 1 – Algoritmo diagnóstico-terapéutico.

ron tratamiento de inducción, tras el cual se revaloraron con una segunda mediastinoscopia para establecer o descartar la indicación quirúrgica definitiva, tal y como muestra la figura 1.

La operabilidad se valoró con la anamnesis y la exploración física, electrocardiograma, espirometría y capacidad de difusión del monóxido de carbono (CDCO). Aquellos pacientes con un volumen espiratorio máximo en el primer segundo (VEMS) o CDCO inferior al 80% se estudiaron con el test de la marcha o subiendo escaleras; en casos de resultados subóptimos, el estudio se completó con pruebas ergométricas. Se realizó gammagrafía pulmonar de perfusión cuantificada a aquellos pacientes con VEMS o CDCO predichos postoperatorios inferiores al 35%.

La adrenalectomía se realizó mediante abordaje laparoscópico transperitoneal en todos los pacientes, excepto en los 2 primeros de la serie intervenidos en 1991 y 1997. El paciente es colocado en decúbito lateral con 90° respecto a la mesa quirúrgica con pillet y utilizando 3 o 4 trocares según la adrenalectomía fuera izquierda o derecha.

La resección pulmonar se realizó por toracotomía postero-lateral y se acompañó de disección ganglionar sistemática.

Las variables analizadas fueron la morbilidad postoperatoria de la adrenalectomía y de la cirugía pulmonar, la estancia hospitalaria, el tiempo entre ambas cirugías, el intervalo libre de enfermedad y la supervivencia global (tabla 1).

Análisis estadístico

Estudio descriptivo longitudinal analizado de manera retrospectiva. El análisis de supervivencia se realizó por el método de Kaplan-Meier (SPSS v.15).

Resultados

De los 10 pacientes, 9 hombres y una mujer con una edad media de 56,8 años (rango: 41-73), 8 fueron intervenidos por laparoscopia y 2 por laparotomía (los 2 primeros de la serie). En 8 casos, la metástasis fue contralateral y en 2, ipsilateral al tumor pulmonar. Un paciente presentó metástasis supra-renal aislada con afectación ganglionar mediastínica N2 (cT4N2) en el momento del diagnóstico, por lo que tras realizar QTRT neoadyuvante y un correcto *downstaging* (T3N1) fue intervenido. Ningún paciente presentó complicaciones en el postoperatorio inmediato de la adrenalectomía. El tiempo medio de estancia hospitalaria fue de 4,3 días (rango: 3-5). El tamaño medio de la metástasis fue de 5,9 cm (rango: 3-10) y el tiempo medio entre ambas cirugías fue de 28 días (rango: 12-35). Todos los pacientes fueron intervenidos tanto de la metástasis como del tumor primario en menos de 6 semanas. La resección del tumor pulmonar y de la metástasis supra-renal fue completa. La histología fue carcinoma no microcítico de pulmón en 9 pacientes (5 adenocarcinomas, 2 de célula grande, uno de tipo epidermoide y uno de tipo sarcomatoide) y un paciente diagnosticado de tumor carcinoide. No hubo mortalidad postoperatoria tras la adrenalectomía. Un paciente falleció tras la cirugía pulmonar al diagnosticarse una neumonía nosocomial que no respondió al tratamiento antibiótico, requirió ingreso en UCI con intubación orotraqueal y finalmente falleció por shock séptico. En cuanto a la

Tabla 1 – Características de los pacientes, de los tumores, supervivencia y estado actual

Edad	Histología	cTN	ypTN	Lateralidad de la metástasis	Intervención suprarrenal	Intervención pulmonar	Intervalo entre cirugías (días)	SLE (meses)	SPV (meses)	Estado actual
58	CPCNP	T3N1	-	Contralateral	29/10/1991	02/12/1991	33	23	26	Fallecimiento
73	CPCNP	T2N0	-	Contralateral	22/05/1997	16/6/1997	24	21	22	Fallecimiento
54	CPCNP	T4N2	T3N1	Contralateral	06/11/2003	10/12/2003	33	0	0	Fallecimiento
41	CPCNP	T3N1	-	Contralateral	05/07/2005	01/08/2005	26	14	14	Fallecimiento
65	CPCNP	T2N0	-	Contralateral	27/11/2007	02/01/2008	34	60	98	Vivo
57	CPCP	T1N0	-	Ipsilateral	17/12/2007	28/01/2008	35	24	72	Fallecimiento
44	CPCNP	T2N0	-	Ipsilateral	07/01/2008	29/01/2008	21	40	47	Fallecimiento
43	CPCNP	T2N1	-	Contralateral	06/10/2008	6/11/2008	30	46	48	Fallecimiento
70	CPCNP	T2N0	-	Contralateral	13/05/2009	15/06/2009	32	69	72	Vivo
63	CPCNP	T1N0	-	Contralateral	16/08/2010	28/08/2010	12	36	36	Fallecimiento

CPCNP: carcinoma pulmonar de célula no pequeña; SPV: supervivencia global; CPCP: carcinoma pulmonar de célula pequeña; SLE: supervivencia libre de enfermedad.

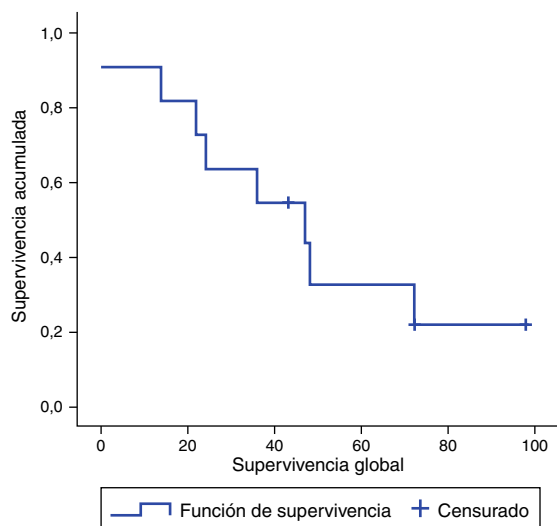


Figura 2 – Supervivencia Kaplan-Meier.

supervivencia, si se incluyen todos los pacientes de la serie, obtenemos una mediana de supervivencia libre de enfermedad de 30 meses (rango: 0-98), una supervivencia global del 60% a los 3 años y del 30% a los 5 años, con una mediana de supervivencia de 41,5 meses (rango: 0-98). Si excluimos del análisis al paciente diagnosticado de tumor carcinoide obtenemos una mediana de supervivencia libre de enfermedad de 36 meses (rango: 0-98) y una supervivencia global del 60% a los 3 años y del 20% a los 5 años con una mediana de supervivencia de 36 meses (rango: 0-98) (fig. 2).

Discusión

Clásicamente, los pacientes diagnosticados de tumor primario pulmonar con enfermedad a distancia eran tratados de manera sistémica con medianas de supervivencia que no superaban los 11 meses⁶. Sin embargo, se ha demostrado que aquellos pacientes con enfermedad extratorácica resecable presentan supervivencias más prolongadas cuando se tratan de manera local que cuando se hace de manera sistémica^{7,8}.

Bien es cierto que, aunque el concepto de oligometástasis ha despertado interés en los últimos tiempos, fue descrito hace más de 20 años por Hellman y Weichselbaum, quienes postularon que el número de metástasis era un reflejo del comportamiento biológico del tumor y determinaba la posibilidad de curarse con tratamiento intervencionista⁹. A pesar del incremento de artículos publicados, la mayoría son estudios retrospectivos con definiciones heterogéneas en cuanto al número de metástasis (desde una única lesión hasta 5) y en cuanto a su manejo terapéutico. Así pues, ante la falta de una definición homogénea, recientemente se ha publicado una actualización de la categoría M con vistas a la próxima 8.ª edición del TNM de pulmón, en la cual, los pacientes con una única lesión metastásica en un único órgano (cerebro, hígado, hueso, ganglios linfáticos, piel, peritoneo y glándula suprarrenal) son considerados M1b¹⁰.

Si nos centramos en la localización suprarrenal, el tratamiento quirúrgico de la metástasis suprarrenal aislada ha ganado popularidad en los últimos años, y se confirma un cambio de estrategia terapéutica, a pesar de haber sido descrito por primera vez en 1996 por Luketich y Burt¹¹.

La incidencia de metástasis suprarrenal aislada en pacientes con tumores pulmonares resecables es baja y son estos pacientes quienes más se beneficiarán a largo plazo del tratamiento quirúrgico. Numerosos artículos así lo demuestran, con supervivencias más prolongadas cuando se realiza la adrenalectomía¹²⁻¹⁹.

En nuestro centro abogamos por esta línea quirúrgica de tratamiento, pero cuando la metástasis suprarrenal es sincrónica, somos partidarios de hacer un tratamiento quirúrgico de manera inversa, realizando primero la adrenalectomía y posteriormente la resección pulmonar. No se describe en la literatura, de manera reglada, este tratamiento secuencial inverso que nosotros proponemos.

Por un lado, consideramos que no conseguir una resección completa en la enfermedad extratorácica limita la resección pulmonar, de manera que el paciente no se beneficiaría en términos de supervivencia de la resección del tumor primario pulmonar. Y, por otro lado, la morbilidad de la cirugía pulmonar es superior a la morbilidad de la adrenalectomía, lo cual podría retrasar la cirugía de la metástasis o incluso podría no llevarse a cabo si el paciente resulta inoperable por alterarse la función pulmonar. De esta manera, tal y como se demuestra en nuestra serie, todos los pacientes se intervinieron tanto de la metástasis suprarrenal como del tumor primario, con un intervalo de tiempo medio entre ambas cirugías inferior a 30 días.

Creemos que la estadificación preoperatoria es esencial a la hora de decidir la estrategia terapéutica. Por un lado, la estadificación mediastínica bien mediante pruebas no invasivas (TC/PET) o bien invasivas (fibrobroncoscopia, mediastinoscopia, ultrasonografía endobronquial). En nuestro centro, realizamos la mediastinoscopia tanto de estadificación como de reestadificación tras la inducción con quimioterapia (cisplatino + etopósido o cisplatino + vinorelbina) y radioterapia concomitante, dado que la persistencia de afectación ganglionar mediastínica tras la inducción contraindicaría la resección quirúrgica de cualquier tipo. En nuestra serie hay un paciente que en el momento del diagnóstico presentaba afectación ganglionar mediastínica N2 y que, tras aplicar quimiorradioterapia, con un *downstaging* correcto, pudo ser intervenido.

Por otro lado, existen masas suprarrenales que no corresponden necesariamente a metástasis, por lo que es necesario completar el estudio de extensión. Las técnicas de imagen como la resonancia magnética nuclear o la PET presentan tanto una elevada sensibilidad como especificidad, lo cual permite aproximarse a un diagnóstico certero sin necesidad de realizar biopsia de la masa adrenal.

La mediana de supervivencia global publicada en este tipo de pacientes es de 12 meses; sin embargo, en nuestra serie alcanzamos una mediana de supervivencia de 41,5 meses (rango: 0-98), y de 36 meses (rango: 0-98) si excluimos el tumor carcinoide de la serie y únicamente analizamos a los pacientes con carcinoma no microcítico de pulmón. A pesar de los buenos resultados, el bajo número de pacientes debe hacernos

interpretar este dato de supervivencia con cautela y contrastarlo en futuros estudios con mayor población.

De esta breve serie podemos concluir que la adrenalectomía para metástasis sincrónica de carcinoma pulmonar, por un lado, presenta baja morbilidad, sin que esta retrase la resección del tumor primario y, por otro lado, permite realizar la resección pulmonar una vez asegurada la resección completa de la metástasis. Por tanto, aquellos pacientes en quienes tanto el tumor primario como la metástasis pueden extirparse de forma completa podrán beneficiarse de esta estrategia terapéutica.

Conflicto de intereses

Todos los autores declaran que no hay conflicto de intereses.

BIBLIOGRAFÍA

- Mercier O, Fadel E, Mussot S, Fabre D, Chataigner O, Chapelier A, et al. Is surgery required for patients with isolated adrenal metastasis of non-small cell lung carcinoma? *Presse Med.* 2007;36(12 Pt 1):1743-52.
- Yano T, Haro A, Yoshida T, Morodomi Y, Ito K, Shikada Y, et al. Prognostic impact of local treatment against postoperative oligometastases in non-small cell lung cancer. *J Surg Oncol.* 2010;102:852-5.
- Raz DJ, Lanuti M, Gaissert HC, Wright CD, Mathisen DJ, Wain JC. Outcomes of patients with isolated adrenal metastasis from non-small cell lung carcinoma. *Ann Thorac Surg.* 2011;92:1788-92.
- Song JH, Chaudhry FS, Mayo-Smith WW. The incidental adrenal mass on CT: Prevalence of adrenal disease in 1,049 consecutive adrenal masses in patients with no known malignancy. *AJR Am J Roentgenol.* 2008;190:1163-8.
- Bretcha-Boix P, Rami-Porta R, Mateu-Navarro M, Hoyuela-Alonso C, Marco-Molina C. Surgical treatment of lung cancer with adrenal metastasis. *Lung Cancer.* 2000;27:101-5.
- Schiller JH, Harrington D, Belani CP, Langer C, Sandler A, Krook J, et al. Comparison of four chemotherapy regimens for advanced non-small-cell lung cancer. *N Engl J Med.* 2002;346:92-8.
- Getman V, Devyatko E, Dunkler D, Eckersberger F, End A, Klepetko W, et al. Prognosis of patients with non-small cell lung cancer with isolated brain metastases undergoing combined surgical treatment. *Eur J Cardiothorac Surg.* 2004;25:1107-13.
- Mercier O, Fadel E, de Perrot M, Mussot S, Stella F, Chapelier A, et al. Surgical treatment of solitary adrenal metastasis from non-small cell lung cancer. *J Thorac Cardiovasc Surg.* 2005;130:136-40.
- Eberhardt WE, Mitchell A, Crowley J, Kondo H, Kim YT, Turrisi A 3rd, et al., International Association for Study of Lung Cancer Staging and Prognostic Factors Committee, Advisory Board Members, and Participating Institutions. The IASLC Lung Cancer Staging Project: Proposals for the revision of the M descriptors in the forthcoming eighth edition of the TNM classification of lung cancer. *J Thorac Oncol.* 2015;10:1515-22.
- Hellman S, Weichselbaum RR. Oligometastases. *J Clin Oncol.* 1995;13:8-10.
- Luketich JD, Burt ME. Does resection of adrenal metastases from non-small cell lung cancer improve survival? *Ann Thorac Surg.* 1996;62:1614-6.
- Porte HL, Roumilhac D, Graziana JP, Eraldi L, Cordonier C, Puech P, et al. Adrenalectomy for a solitary adrenal metastasis from lung cancer. *Ann Thorac Surg.* 1998;65:331-5.
- Porte H, Siat J, Guibert B, Lepimpec-Barthes F, Jancovici R, Bernard A, et al. Resection of adrenal metastases from non-small cell lung cancer: A multicenter study. *Ann Thorac Surg.* 2001;71:981-5.
- Pfannschmidt J, Schlolaut B, Muley T, Hoffmann H, Dienemann H. Adrenalectomy for solitary adrenal metastases from non-small cell lung cancer. *Lung Cancer.* 2005;49:203-7.
- Sebag F, Calzolari F, Harding J, Sierra M, Palazzo FF, Henry JF. Isolated adrenal metastasis: The role of laparoscopic surgery. *World J Surg.* 2006;30:888-92.
- Mordant P, Arame A, De Dominicis F, Pricopi C, Foucault C, Dujon A, et al. Which metastasis management allows long-term survival of synchronous solitary M1b non-small cell lung cancer? *Eur J Cardiothorac Surg.* 2012;41:617-22.
- Kozower BD, Larner JM, Detterbeck FC, Jones DR. Special treatment issues in non-small cell lung cancer: Diagnosis and management of lung cancer, 3rd ed: American College of Chest Physicians evidence-based clinical practice guidelines. *Chest.* 2013;143(5 Suppl). e369S-99S.
- Griffioen GH, Toguri D, Dahele M, Warner A, de Haan PF, Rodrigues GB, et al. Radical treatment of synchronous oligometastatic non-small cell lung carcinoma (NSCLC): Patient outcomes and prognostic factors. *Lung Cancer.* 2013;82:95-102.
- Tanvetyanon T, Robinson LA, Schell MJ, Strong VE, Kapoor R, Coit DG, et al. Outcomes of adrenalectomy for isolated synchronous versus metachronous adrenal metastases in non-small-cell lung cancer: A systematic review and pooled analysis. *J Clin Oncol.* 2008;26:1142-7.