



CIRUGÍA ESPAÑOLA

www.elsevier.es/cirugia



Innovación en técnica quirúrgica

Neuromonitorización intraoperatoria en cirugía laringotraqueal



Sergio Bolufer^{a,*}, María Dolores Coves^b, Carlos Gálvez^a y Gustavo Adolfo Villalona^c

^aServicio de Cirugía Torácica, Hospital General Universitario de Alicante, Alicante, España

^bServicio de Neurofisiología, Hospital General Universitario de Alicante, Alicante, España

^cDepartment of Pediatric Surgery, Saint Louis University School of Medicine, San Luis, Estados Unidos de América

INFORMACIÓN DEL ARTÍCULO

Historia del artículo:

Recibido el 20 de mayo de 2016

Aceptado el 16 de octubre de 2016

On-line el 23 de abril de 2017

Palabras clave:

Nervios laríngeos recurrentes
Monitorización intraoperatoria
Estenosis traqueal subglótica
Idiopática

Keywords:

Recurrent laryngeal nerves
Intraoperative monitoring
Idiopathic subglottic tracheal stenosis

RESUMEN

La cirugía laringotraqueal conlleva un riesgo inherente de lesión de los nervios laríngeos recurrentes (NLR). Estas complicaciones incluyen desde una disfonía menor hasta una parálisis bilateral de ambas cuerdas vocales. La neuromonitorización intraoperatoria de los NLR se desarrolló en el campo de la cirugía tiroidea con la finalidad de preservar la función de los nervios y de las cuerdas vocales. Sin embargo, la cirugía traqueal precisa una intubación intracampo de la tráquea distal, lo que limita el uso de la neuromonitorización mediante los tubos endotraqueales convencionales con electrodos de superficie. Expuesto este reto, presentamos un método alternativo para la neuromonitorización intraoperatoria de los NLR durante la cirugía laringotraqueal mediante la inserción de electrodos en la musculatura intralaríngea a través de una punción bilateral del cartilago tiroideos.

© 2016 AEC. Publicado por Elsevier España, S.L.U. Todos los derechos reservados.

Intraoperative nerve monitoring in laryngotracheal surgery

ABSTRACT

Laryngotracheal surgery has an inherent risk of injury to the recurrent laryngeal nerves (RLN). These complications go from minor dysphonia to even bilateral vocal cord paralysis. The intraoperative neuromonitoring of the RLN was developed in the field of thyroid surgery, in order to preserve nerve and vocal cord function. However, tracheal surgery requires in-field intubation of the distal trachea, which limits the use of nerve monitoring using conventional endotracheal tube with surface electrodes. Given these challenges, we present an alternative method for nerve monitoring during laryngotracheal surgery through the insertion of electrodes within the endolaryngeal musculature by bilateral puncture.

© 2016 AEC. Published by Elsevier España, S.L.U. All rights reserved.

* Autor para correspondencia.

Correo electrónico: sbncto@hotmail.com (S. Bolufer).

<http://dx.doi.org/10.1016/j.ciresp.2016.10.015>

0009-739X/© 2016 AEC. Publicado por Elsevier España, S.L.U. Todos los derechos reservados.

Introducción

La neuromonitorización intraoperatoria (NMIO) de los nervios vagos (NV) y laríngeos recurrentes (NLR) es una técnica arraigada que se utiliza en muchos campos operatorios. Mediante la NMIO se puede identificar y preservar los nervios, y puede convertirse en una guía para la toma de decisiones quirúrgicas intraoperatorias y postoperatorias. El objetivo de nuestro artículo es presentar una nueva aplicación de la NMIO en el contexto de la resección laringotraqueal de una estenosis subglótica idiopática.

Técnica

Esta técnica se empleó en una mujer de 43 años con una estenosis subglótica idiopática. La broncoscopia preoperatoria mostró el área afectada en la mucosa anterior y posterior del cartílago cricoides y los primeros anillos traqueales. El área de estenosis máxima tenía 7 mm de diámetro y 2,5 cm de longitud. La paciente conservaba intacta la función de las cuerdas vocales. La tomografía computarizada preoperatoria mostró un cartílago cricoides no afectado.

Se colocó a la paciente en decúbito supino con hiperextensión cervical. Se llevó a cabo ventilación tras la inducción mediante intubación orotraqueal. Independientemente de esto, cuando se abrió la tráquea, la ventilación se transformó en una intubación intracampo de la tráquea distal.

El procedimiento se inició con una incisión de Kocher cervical anterior, seguida de disección y exposición del eje laringotraqueal. Se disecaron los haces neurovasculares bilaterales (vena yugular interna, arteria carótida y NV) con el fin de colocar los estimuladores del NV¹ y, a continuación, insertar por punción directa los electrodos de registro en la musculatura intralaringea (fig. 1a, b). El mapeo posterior del NLR ayudó a su localización visual para disminuir el riesgo de lesiones. La identificación de descargas neuromiotónicas de los músculos de las cuerdas vocales secundarias a una manipulación de las estructuras neuronales, agresión térmica o sangrado nos alertó sobre el riesgo de lesiones, el mecanismo térmico o el sangrado también nos alertó sobre el riesgo de lesiones. Una vez que se colocaron los electrodos de la NMIO,

se procedió a la resección del cartílago y la mucosa del anillo del cricoides, la mucosa del sello cricoideo y los 4 primeros anillos traqueales (fig. 1c), seguida de una reconstrucción de acuerdo con la técnica previamente descrita por Grillo² (como se muestra en la animación «Recurso online 1»). Al final del procedimiento, puesto que no fue necesario el uso de un tubo en T de Montgomery, cambiamos el tubo traqueal distal intracampo por un tubo nasotraqueal con electrodos de superficie para la posterior monitorización clínica y neurofisiológica.

La pérdida de señal durante la NMIO se define como la respuesta motora < 100 uV con la estimulación del NV y esto se interpreta como una lesión neural en ausencia de problemas técnicos o cambios anestésicos³ (ausentes en nuestro caso). Las respuestas motoras de mayor amplitud (>100 uV) están relacionadas con la conservación de la función de las cuerdas vocales y los NLR, que debe comprobarse al final del procedimiento mediante la estimulación del NV⁴. En nuestro caso, la amplitud al final del procedimiento fue: NV derecho: 1.500 uV; NV izquierdo: 800 uV.

Durante la cirugía, no se registró lesión funcional en las cuerdas vocales. Se llevó a cabo una monitorización de su función, utilizando la estimulación bilateral y asincrónica del NV con los electrodos colocados previamente (fig. 2). Este método habría permitido identificar el mecanismo lesional, así como definir el tipo de lesión, ayudando a establecer un pronóstico funcional para el paciente en caso de que hubiera sido necesario. Si se hubiera registrado una pérdida bilateral de la señal, y en función del tipo de lesión, hubiéramos recomendado una extubación diferida y controlada, o maniobras quirúrgicas adicionales dependiendo de la posición de las cuerdas vocales y de la experiencia del cirujano, siendo el método más efectivo la cordotomía endoscópica unilateral mediante láser seguida de la tutorización temporal de la tráquea.

Debido a la proximidad de la resección a las cuerdas vocales y la posibilidad de edema laríngeo postoperatorio, decidimos mantener el tubo nasotraqueal durante 24 h, lo que permitió a la paciente estar despierta con ventilación espontánea. Antes de la extubación se realizó una prueba transcutánea del NV mediante su estimulación en el borde anterior del músculo esternocleidomastoideo, registrada por los electrodos de superficie del tubo nasotraqueal localizados a la altura de

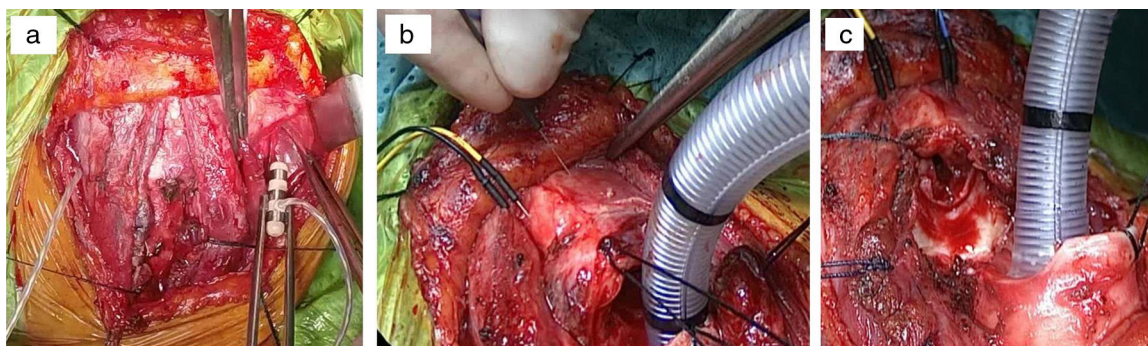


Figura 1 – a) Colocación de los estimuladores siguiendo la disección bilateral de los haces neurovasculares. b) Inserción de los electrodos en la musculatura intralaringea por punción bilateral del cartílago tiroideo cerca de la zona de las cuerdas vocales. c) Resección de la mucosa del sello del cricoides, del anillo cricoideo y de los 4 primeros anillos traqueales. Intubación intracampo de la tráquea distal.

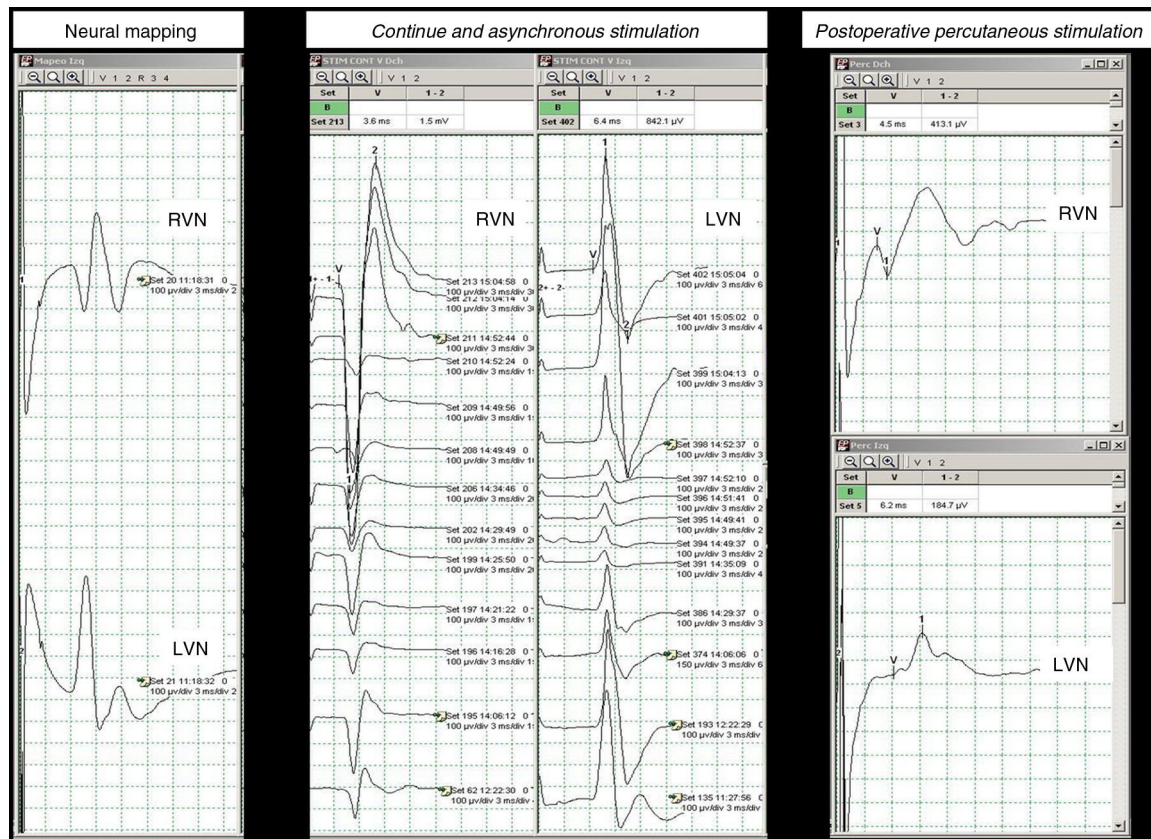


Figura 2 – Mapeo neural. Estimulación continua y asincrónica. Estimulación percutánea postoperatoria.
 NVD: nervio vago derecho (NVD); NVI: nervio vago izquierdo.

las cuerdas vocales. El resultado de esta prueba fue satisfactorio (fig. 2), lo que corrobora los hallazgos en el postoperatorio inmediato. También se realizó una laringotraqueoscopia flexible, que confirmó el movimiento de las cuerdas vocales, sin evidencia de edema o problemas laríngeos relacionados con la anastomosis. Fue dada de alta 21 días después de la intervención y actualmente se encuentra bien. Su calibre traqueal es normal y no presenta alteraciones en la fonación, deglución ni en la ventilación a los 9 meses de seguimiento.

Comentario

El uso de la MNIO en cirugía laringotraqueal es muy importante, ya que puede haber lesión de los nervios laríngeos recurrentes a pesar de su integridad macroscópica. La tracción y la lesión térmica continúan siendo los mecanismos lesionales más frecuentes, lo que provoca una neuropraxia transitoria.

No es factible el uso de tubos traqueales estándares con los electrodos de superficie que se utilizan en otros procedimientos (p. ej., cirugía de tiroides) debido a la implicación quirúrgica de la zona subglótica justo debajo de las cuerdas vocales y a la necesidad de abrir la tráquea para la intubación intracampo de la tráquea distal, con la consiguiente posición anómala de los electrodos cercanos al área de las cuerdas vocales. Esto nos llevó a realizar la MNIO mediante la inserción

de los electrodos directamente en la musculatura intralaringea⁵ a través del cartílago tiroides, como anteriormente también se describió en un modelo animal experimental⁶, lo que ofreció como resultado un método seguro y relativamente simple que no interfirió con las maniobras quirúrgicas.

En conclusión, creemos que la MNIO del NLR utilizando la técnica descrita anteriormente se puede aplicar a los diferentes métodos de reconstrucción laringotraqueal, incluso en los casos que requieran laringofisura. Nuestra técnica no interfiere con el campo operatorio y ofrece el estado funcional en tiempo real de las cuerdas vocales, con lo que disminuye el riesgo de lesión del NLR y también de una potencial situación emergente durante las maniobras de extubación de estos pacientes.

Conflicto de intereses

Sergio Bolufer y los demás autores declaran que no tienen conflicto de intereses.

Anexo. Material adicional

Se puede consultar material adicional a este artículo en su versión electrónica disponible en [doi:10.1016/j.recesp.2010.04.001](https://doi.org/10.1016/j.recesp.2010.04.001)

BIBLIOGRAFÍA

1. Dionigi G, Donatini G, Boni L, Rausei S, Rovera F, Tanda ML, et al. Continuous monitoring of the recurrent laryngeal nerve in thyroid surgery: A critical appraisal. *Int J Surg*. 2013;11 Suppl 1:S44-6.
2. Grillo HC. Primary reconstruction of airway after resection of subglottic laryngeal and upper tracheal stenosis. *Ann Thorac Surg*. 1982;33:3-18.
3. Randolph GW, Dralle H, Abdullah H, Barczynski M, Bellantona R, Brauckhoff M, et al. Electrophysiologic recurrent laryngeal nerve monitoring during thyroid and parathyroid surgery: International standards guideline statement. *Laryngoscope*. 2011;121 suppl 1:S1-6.
4. Dralle H, Sekulla C, Haerting J, Timmermann W, Neumann HJ, Kruse E, et al. Risk factors of paralysis and functional outcome after recurrent laryngeal nerve monitoring in thyroid surgery. *Surgery*. 2004;136:1310-22.
5. Petro ML, Schweinfurth JM, Petro AB. Transcricothyroid, intraoperative monitoring of the vagus nerve. *Arch Otolaryngol Head Neck Surg*. 2006;132:624-8.
6. Cavanaugh K, Park AH. Recurrent laryngeal nerve monitoring during cricotracheal resection. *Ann Otol Rhinol Laryngol*. 2000;109:654-7.