



La imagen del mes

Diverticulitis de Meckel secundaria a enterolitiasis: presentación inusual de abdomen agudo en el adulto



Meckel's diverticulitis caused by an enterolith: A rare presentation of an acute abdomen in an adult

José Jacob Motos Micó^{a,*}, Teresa Abad Aguilar^b, Enrique Javier Grau Talens^a
y Luis Fernando Fernández García^a

^aServicio de Cirugía General y del Aparato Digestivo, Hospital Don Benito-Villanueva, Don Benito, Badajoz, España

^bEnfermería, Hospital Don Benito-Villanueva, Don Benito, Badajoz, España

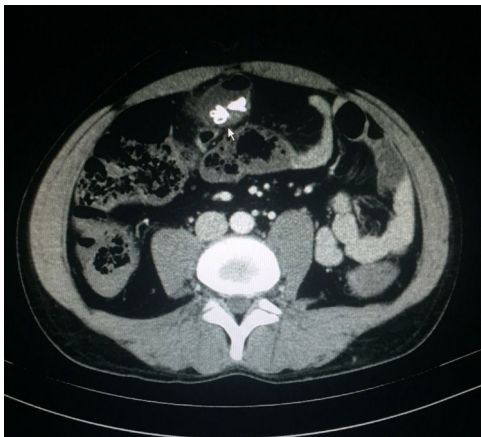


Figura 1

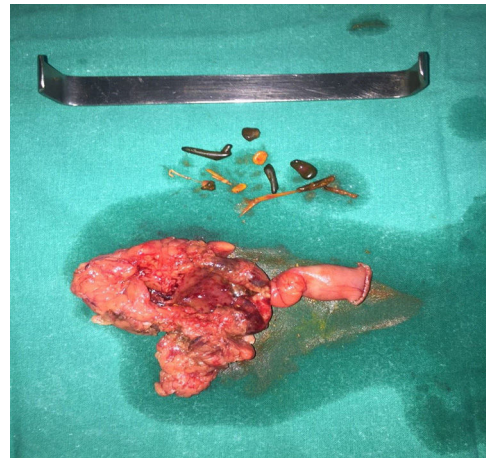

Figura 2

Varón de 36 años que acudió a urgencias con dolor abdominal de 24 h de evolución, distensión abdominal y timpanismo. Se le realiza tomografía computarizada abdominopélvica, en la cual se aprecia una colección paracólica derecha (fig. 1, proyección axial) en zona periumbilical de paredes finas con contenido hiperdenso de densidad cálcica y burbujas aéreas en su interior. Se realiza laparotomía exploradora donde se aprecia un divertículo de Meckel perforado de íleon, en cuyo extremo distal se observa una estructura sacular con material litiasico en su interior (fig. 2). Se realiza diverticulectomía simple del divertículo perforado con endocortadora. El paciente evoluciona favorablemente, a excepción de infección de la herida quirúrgica, y es dado de alta hospitalaria a los 12 días.

* Autor para correspondencia.

Correo electrónico: jacob_motos@hotmail.com (J.J. Motos Micó).

<http://dx.doi.org/10.1016/j.ciresp.2016.09.006>

0009-739X/© 2016 AEC. Publicado por Elsevier España, S.L.U. Todos los derechos reservados.