



La imagen del mes

Equinococosis alveolar: una causa infrecuente de trasplante hepático



Alveolar *Echinococcus*, a rare cause of liver transplantation

Recep Sade, Gokhan Polat*, Hayri Oğul y Mecit Kantarci

Department of Radiology, Medical Faculty, Ataturk University, Erzurum, Turquía

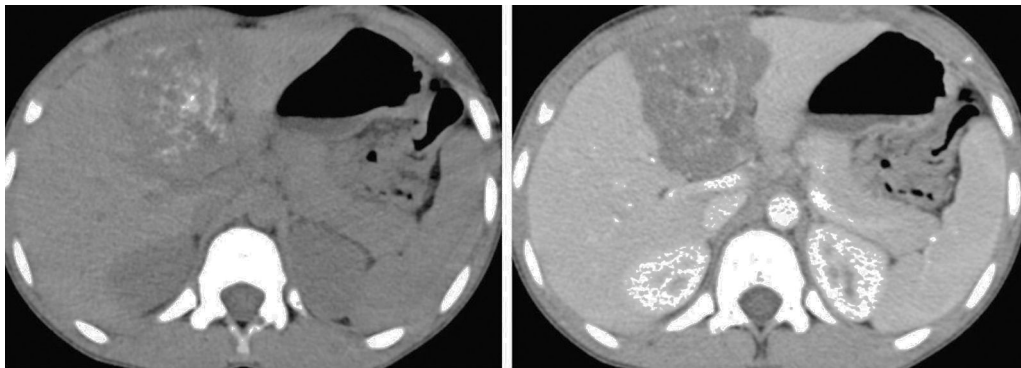


Figura 1

Un paciente de 14 años se presentó en una clínica pediátrica con dolor abdominal intermitente. Las pruebas de función hepática mostraron deterioro. La tomografía computarizada multidetector reveló una masa sólida, sin captación. La tomografía computarizada demostró unas calcificaciones en la masa (fig. 1). Con un espécimen, el estudio anatomopatológico diagnosticó la masa como alveolar *Echinococcus*. El paciente está en lista de espera para un trasplante hepático.

La equinococosis es una enfermedad parasítica endémica que ha empezado a detectarse en Europa. Los síntomas pueden ser de presentación tardía, y la afectación hepática puede resultar en fallo hepático. Esta presentación es una causa muy rara de trasplante hepático en edad pediátrica.

* Autor para correspondencia.

Correo electrónico: dr.g.polat@gmail.com (G. Polat).

<http://dx.doi.org/10.1016/j.ciresp.2016.07.010>

0009-739X/© 2016 Publicado por Elsevier España, S.L.U. en nombre de AEC.