



La imagen del mes

## Dolor abdominal en el anciano secundario a divertículo sigmoideo gigante



### Abdominal pain in an elderly man secondary to giant sigmoid diverticula

Rocío Ruiz Guardiola\*, Juana Luisa Huertas Riquelme, Julio Sánchez Corral y Beatriz Garrido Benito

Servicio de Cirugía General y del Aparato Digestivo, Hospital Marina Baixa, Villajoyosa, Alicante, España

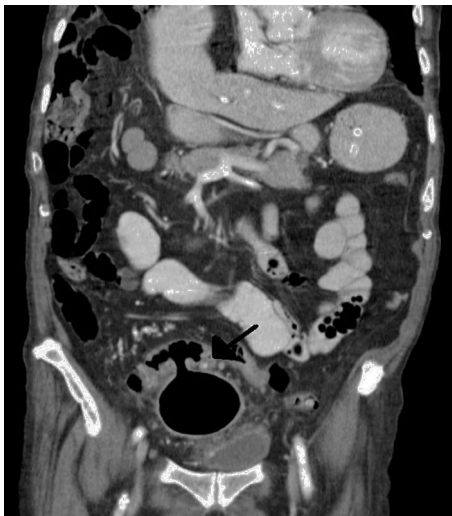

Figura 1

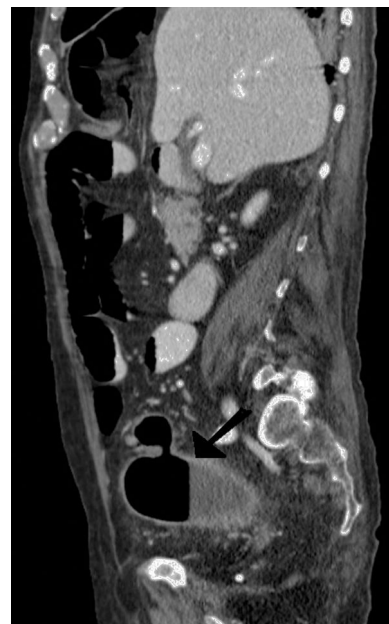


Figura 2

Varón de 93 años, con clínica de dolor abdominal difuso, diarreas líquidas y vómitos de 2 semanas de evolución. A la exploración, abdomen blando y depresible, con discreta molestia en hipogastrio. La analítica sanguínea reveló una leucocitosis de  $15.000/\mu\text{l}$  y PCR 6 mg/dl. La TAC mostró un gran divertículo sigmoideo de  $9,5 \times 5,6$  cm en pelvis menor, con nivel hidroaéreo, contenido fecaloideo y afectación de la grasa adyacente, sugestivo de diverticulitis aguda (fig. 1) (fig. 2). Se ingresó, al paciente, para tratamiento médico con antibioterapia intravenosa, siendo la evolución favorable, con alta hospitalaria al séptimo día.

\* Autor para correspondencia.

Correo electrónico: [ruizguardiola@gmail.com](mailto:ruizguardiola@gmail.com) (R. Ruiz Guardiola).

<http://dx.doi.org/10.1016/j.ciresp.2016.07.001>

0009-739X/© 2016 AEC. Publicado por Elsevier España, S.L.U. Todos los derechos reservados.