



La imagen del mes

Tumor fibroso pleural gigante

Giant pleural fibrous tumour



Sonia Martínez Alcaide^{a,*}, Marta Pedrosa Soler^a y José Marcelo Galbis Caravajal^b

^a Servicio de Cirugía General y del Aparato Digestivo, Hospital de la Ribera, Alzira, Valencia, España

^b Servicio de Cirugía Torácica, Hospital de la Ribera, Alzira, Valencia, España

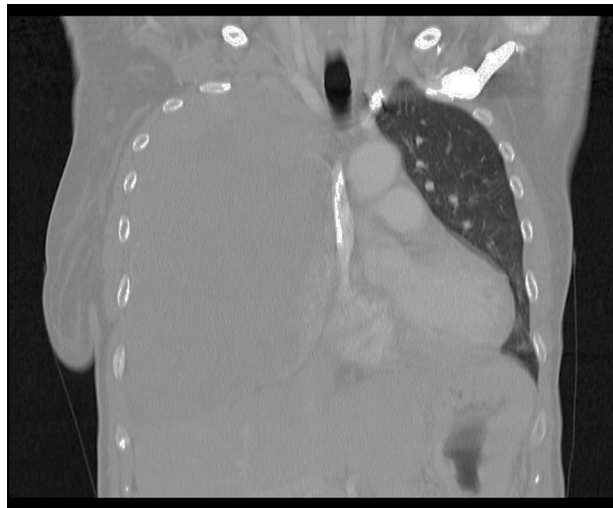


Figura 1

Mujer de 49 años, que en la TC (fig. 1) se objetiva una masa sólida en hemitórax derecho de $210 \times 175 \times 112$ mm, desplazando el pulmón, que está colapsado hacia el mediastino. El contenido de la lesión es heterogéneo, y con abundantes vasos en su interior. La vena cava superior está disminuida y el diafragma descendido. Presenta ingurgitación yugular y silencio auscultatorio derecho. No muestra adenopatías. La saturación de oxígeno es del 95%. Previa embolización, se realiza escisión de la tumoración dependiente de la pleura visceral del lóbulo superior derecho, tras incisión de Hemi-Clamshell. El diagnóstico de anatomía patológica es de tumor fibroso solitario pleural.

* Autor para correspondencia.

Correos electrónicos: sonia.martinez.alcaide@gmail.com, somartinez@hospital-ribera.com (S. Martínez Alcaide).

<http://dx.doi.org/10.1016/j.ciresp.2016.01.004>

0009-739X/© 2016 AEC. Publicado por Elsevier España, S.L.U. Todos los derechos reservados.