

La imagen del mes

Necrosis mamaria completa por acenocumarol

Complete mammary necrosis due to acenocoumarol



Carmen Victoria Pérez-Guarinos*, María Luisa García-García,
María de los Ángeles Verdú-Fernández y Jose Luis Aguayo-Albasini

Servicio de Cirugía General, Hospital Morales Meseguer, Murcia, España

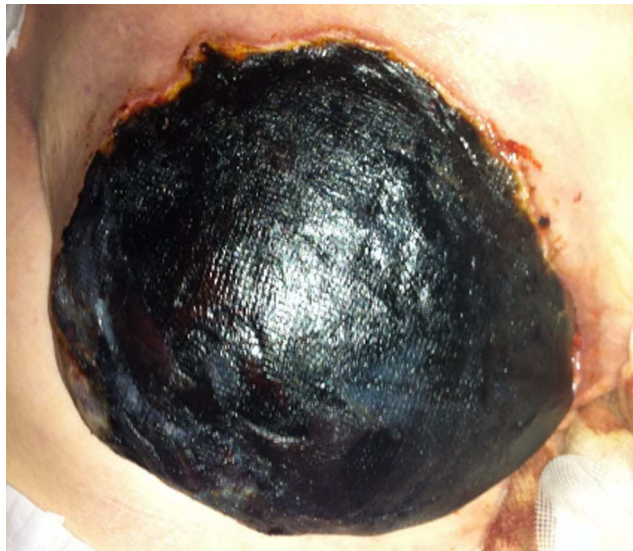


Figura 1

Mujer de 81 años con cuadro de hipotensión, palidez y hematoma espontáneo en la mama derecha. Antecedentes de una valvulopatía mitral y aórtica degenerativa con prótesis aórtica biológica, estenosis mitral moderada sin tratar y fibrilación auricular paroxística, por lo que estaba anticoagulada con acenocumarol. En la analítica destacaba Hb 7,9 mg/dl, 14.200 leucocitos (82% neutrófilos) e INR 12,58. A la exploración se identificó necrosis sobreinfectada, supurativa y maloliente mamaria derecha (fig. 1). Se realizó desbridamiento del tejido necrótico a la vez que se tomaron muestras para cultivo (resultado: *Enterobacter cloacae* y *Corynebacterium* spp.). A pesar del agresivo manejo médico-quirúrgico, la paciente evolucionó a un fracaso multiorgánico con resultado fatal.

* Autor para correspondencia.

Correo electrónico: carvickypg@gmail.com (C.V. Pérez-Guarinos).

<http://dx.doi.org/10.1016/j.ciresp.2015.04.004>

0009-739X/© 2015 AEC. Publicado por Elsevier España, S.L.U. Todos los derechos reservados.