

Original

Profilaxis de la hernia paraestomal mediante malla de polipropileno en espacio preperitoneal



Javier Valdés-Hernández, Juan Antonio Díaz Milanés*, Luis Cristóbal Capitán Morales, Francisco Javier del Río la Fuente, Cristina Torres Arcos, Jesús Cañete Gómez, Fernando Oliva Mompeán y Javier Padillo Ruiz

Unidad de Cirugía Colorrectal, Unidad de Gestión Clínica de Cirugía General y del Aparato Digestivo, Hospitales Universitarios Virgen Macarena y Virgen del Rocío, Sevilla, España

INFORMACIÓN DEL ARTÍCULO

Historia del artículo:

Recibido el 21 de julio de 2014

Aceptado el 21 de octubre de 2014

On-line el 1 de febrero de 2015

Palabras clave:

Colostomía
Malla
Profilaxis
Paraestomal
Hernia

RESUMEN

Objetivo: Presentar nuestra experiencia en la implantación periestomal de malla de polipropileno en espacio preperitoneal como profilaxis de hernia paraestomal en colostomías terminales en pacientes intervenidos por neoplasia rectal.

Métodos: Desde enero de 2010 hasta marzo de 2014, 45 pacientes consecutivos afectados de neoplasia de recto que requirieron implantación de colostomía terminal definitiva fueron intervenidos y analizados. En todos ellos se implantó una malla de polipropileno profiláctica en espacio preperitoneal periestomal. Analizamos variables demográficas, aspectos técnicos y efectividad de la técnica así como complicaciones consecuentes.

Resultados: Se implantó malla profiláctica en 45 pacientes, 35 varones y 10 mujeres, con una media edad de 66,2 años (47-88) y un índice de masa corporal de 29,1 (20,4-40,6). Se intervinieron de manera programada y con idéntico protocolo 7 adenocarcinomas de recto medio, 36 de recto bajo, un melanoma de recto y un carcinoma de células escamosas de ano; realizándose una amputación abdominoperineal en 38 pacientes y resección anterior baja con colostomía terminal en 7 pacientes. La vía de abordaje fue laparotómica en 39 casos y laparoscópica en 6 casos, 2 de los cuales se convirtieron a laparotomía. La mediana del tiempo de seguimiento fue de 22 meses (2,1-53). Se evidenciaron 3 hernias paraestomales (6,6%), siendo un hallazgo radiológico durante tomografía computarizada de control. No hubo complicaciones asociadas a la colostomía ni a la implantación de la malla.

Conclusiones: La colocación de una malla de polipropileno en localización paraestomal preperitoneal es fácilmente reproducible, disminuyendo la incidencia de hernia paraestomal sin aumentar la morbilidad ni la mortalidad.

© 2014 AEC. Publicado por Elsevier España, S.L.U. Todos los derechos reservados.

* Autor para correspondencia.

Correo electrónico: juanantoniomd@gmail.com (J.A. Díaz Milanés).

<http://dx.doi.org/10.1016/j.ciresp.2014.10.017>

0009-739X/© 2014 AEC. Publicado por Elsevier España, S.L.U. Todos los derechos reservados.

Prevention of parastomal hernia with a preperitoneal polypropylene mesh

ABSTRACT

Keywords:

Colostomy
Mesh
Prophylaxis
Parastomal
Hernia

Objective: To show our results with the use of a polypropylene mesh at the stoma site, as prophylaxis of parastomal hernias in patients with rectal cancer when a terminal colostomy is performed.

Methods: From January 2010 until March 2014, 45 consecutive patients with rectal cancer, underwent surgical treatment with the need of a terminal colostomy. A prophylactic mesh was placed in a sublay position at the stoma site in all cases. We analyze Demographics, technical issues and effectiveness of the procedure, as well as subsequent complications. **Results:** A prophylactic mesh was placed in 45 patients, 35 male and 10 females, mean age of 66.2 (47-88) and Body Mass Index 29.19 (20.4-40.6). A total of 7 middle rectal carcinoma, 36 low rectal carcinoma, one rectal melanoma and one squamous cell anal carcinoma were electively treated with identical protocol. Abdominoperineal resection was performed in 38 patients, and low anterior resection with terminal colostomy in 7. An open approach was elected in 39 patients and laparoscopy in 6, with 2 conversions to open surgery. Medium follow up was 22 months (2.1-53). Overall, 3 parastomal hernias (6.66%) were found, one of which was a radiological finding with no clinical significance. No complications related to the mesh or the colostomy were found.

Conclusions: The use of a prophylactic polypropylene mesh placed in a sublay position at the stoma site is a safe and feasible technique. It lowers the incidence of parastomal hernias with no increased morbidity.

© 2014 AEC. Published by Elsevier España, S.L.U. All rights reserved.

Introducción

La hernia paraestomal es aquella hernia incisional que se desarrolla en la vecindad de un estoma, produciéndose el paso de asas intestinales a través del orificio aponeurótico¹. La incidencia de hernia paraestomal ronda el 50% en el primer año tras la implantación de la colostomía². Sus síntomas pueden variar desde el malestar hasta complicaciones potencialmente mortales.

Hasta un tercio de las hernias paraestomales pueden requerir intervención quirúrgica³. Los procedimientos quirúrgicos para repararla presentan una alta tasa de fracaso. La recurrencia tras la reparación aponeurótica simple o la reimplantación del estoma es del 46-100%⁴, mientras que tras la utilización de materiales protésicos es del 8-56%⁵⁻⁸. Por esta razón, varios autores han propuesto que la mejor estrategia para combatirla puede estar en prevenir su aparición^{3,6,9,10}. Con ese fin, se implanta una malla en el momento de confeccionar la colostomía.

Bayer et al. (1986) fueron los primeros en describir la implantación de una malla en el momento de la conformación de la colostomía¹¹. Existe variabilidad en la localización y el tipo de malla profiláctica según distintos estudios. De este modo, los distintos tipos de malla utilizados habitualmente son politetrafluoroetileno, polipropileno y composite que puede ser implantada en espacio intraperitoneal (IPOM), preperitoneal (*sublay*) o supraaponeurótico (*onlay*)¹².

Dos revisiones recientes demostraron que la hernia paraestomal se puede prevenir mediante la colocación de una malla de polipropileno en el espacio preperitoneal paraestomal en el momento de creación de la colostomía^{13,14}.

En los ensayos clínicos de Jänes y Serra-Aracil se evidenció una menor tasa de hernia paraestomal en los grupos con malla paraestomal profiláctica (13,3 y 14,8%) respecto al grupo control sin malla (80 y 40,7%)^{15,16}.

El objetivo de este artículo es presentar nuestra experiencia en la implantación de malla de polipropileno en espacio preperitoneal periestomal como profilaxis de hernia paraestomal en colostomías terminales en pacientes con enfermedad oncológica de recto.

Métodos

Desde enero de 2010 hasta marzo de 2014, la Unidad de Cirugía Colorrectal del Hospital Virgen Macarena intervino de manera reglada a 45 pacientes afectados de neoplasia de recto que requirieron implantación de colostomía terminal definitiva. En todos ellos se implantó una malla de polipropileno profiláctica en espacio preperitoneal periestomal.

Los criterios de inclusión de nuestro estudio fueron pacientes con neoplasia de recto intervenidos mediante cirugía reglada y a los que, al requerir una colostomía definitiva, se les implantó una malla paraestomal profiláctica.

No se incluyó en esta serie a aquellos pacientes que fueron intervenidos de forma urgente, ni a los que se les realizó una colostomía lateral o, en principio, temporal.

La vía de abordaje utilizada fue tanto laparotómica como laparoscópica. Todos los pacientes incluidos en el estudio fueron diagnosticados de enfermedad maligna del recto. La técnica quirúrgica seleccionada para cada paciente vino determinada por el protocolo de cáncer colorrectal de nuestra unidad. La extensión tumoral directa a esfínteres o suelo

muscular pélvico y los tumores inmediatamente adyacentes a la línea pectínea no susceptibles de tratamiento local o radioterapia fueron indicación directa de amputación abdominoperineal. Por otro lado, se realizó una resección anterior baja de recto con colostomía terminal en los pacientes en los que existía un riesgo elevado para realizar la anastomosis, ya fuera por su enfermedad de base o porque las condiciones locales la hacían desaconsejable.

En la totalidad de los casos se siguió el mismo método de implantación de la colostomía. Realizando una modificación de la técnica de Jånes e Israelsson, el colon destinado a la colostomía se cierra mediante una sutura mecánica, reduciendo así al mínimo la posibilidad de contaminación. Se realiza una incisión ovalada en la piel de la fosa ilíaca izquierda marcada por la estomaterapeuta previamente a la intervención. Tras exponer la vaina anterior del recto izquierda, se realiza en ella una incisión en forma de cruz. El músculo recto abdominal es dislacerado en sentido de las fibras. Se diseña digitalmente el espacio retromuscular preperitoneal, lugar en el que se coloca un separador tipo Alexis® que se ajusta al tamaño del orificio. De este modo, conseguimos disponer del campo quirúrgico suficiente para maniobrar con comodidad y conseguir una correcta expansión y fijación de la malla. En dicho espacio se coloca una malla de polipropileno de bajo peso molecular de 10 × 10 cm, con una incisión en forma de cruz en el centro de la prótesis para permitir el paso del colon a través de ella (fig. 1). La malla se fija a los 4 puntos cardinales de la aponeurosis posterior mediante sutura Vicryl 2/0. A continuación, se escinde el peritoneo subyacente a la malla y se pasa el colon a través de ella. El estoma se fija con suturas reabsorbibles a la piel.

La implantación de la malla profiláctica en espacio preperitoneal es una técnica que presenta mínima dificultad, siendo a su vez fácilmente reproducible, y no añade más de 20 min al tiempo total de cirugía.

Los pacientes se revisan en consulta específica de la Unidad de Cirugía Colorrectal transcurrido un mes de la intervención quirúrgica y posteriormente cada 3 meses durante los 2 primeros años y cada 6 meses ulteriormente, realizándose TAC de control cada año. A su vez, desde el postoperatorio inmediato, disponemos de una enfermera estomaterapeuta que, además de educar a los pacientes en el manejo y cuidados de la colostomía, revisa semanalmente a cada paciente

durante los 3 primeros meses, mensualmente durante el primer año y semestralmente a posteriori. Dicha estomaterapeuta transmite a la Unidad cualquier tipo de complicación e incidencia relativa a la colostomía.

Se registraron los episodios de hernia paraestomal que se hallaron tanto clínica como radiológicamente.

También se analizaron variables demográficas (sexo, edad, Índice Masa Corporal), aspectos técnicos (viabilidad y reproducibilidad de la técnica) y efectividad de la técnica así como las complicaciones consecuentes (infección de la herida, desinserción del estoma, necrosis del estoma, estenosis del estoma y fístula).

Comparamos los resultados de nuestra serie con la incidencia global de hernia paraestomal.

Resultados

Se implantó malla profiláctica en 45 pacientes. Las características del grupo, duración de la intervención y estancia media queda reflejada en la tabla 1.

Se intervinieron de manera programada y con idéntico protocolo 7 adenocarcinomas de recto medio, 36 de recto bajo, un melanoma de recto y un carcinoma de células escamosas de ano. Se realizó una amputación abdominoperineal en 38 pacientes y resección anterior baja con colostomía terminal en 7 pacientes.

La vía de abordaje fue laparotomía media suprainfraumbilical en 39 casos y laparoscópica en 6 casos, de los cuales, 2 episodios requirieron conversión a laparotomía por dificultades técnicas. La media de tiempo quirúrgico fue 188 min y la estancia media fue 10,54 días (5-34).

Durante el postoperatorio inmediato aparecieron las siguientes complicaciones: una infección de periné, una infección de hematoma pélvico, 2 episodios de evisceración y un episodio de obstrucción intestinal por síndrome adherencial precoz. No se describieron complicaciones asociadas a la colostomía ni complicaciones relacionadas con la implantación de la malla.

El tiempo de seguimiento de los pacientes varía desde los 2,1 meses hasta los 53 meses, con una mediana de 22 meses.

Durante el seguimiento de los pacientes en consulta, se diagnosticaron 2 hernias paraestomales mediante exploración

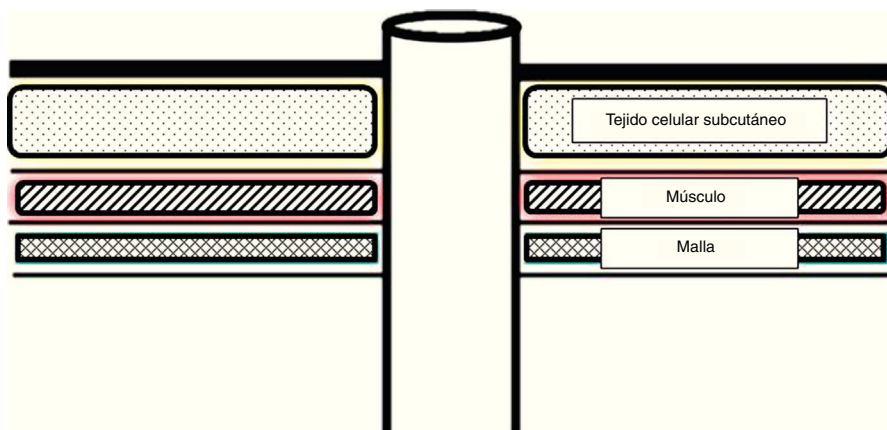


Figura 1 – Localización de la malla.

Tabla 1 – Resultados epidemiológicos

	n = 45
Edad media	66,2 (47-88)
Sexo (V:M)	35:10
Media IMC	29,1 (20,4-40,6)
Estancia media	10,54 (5-34)
Tiempo quirúrgico	188 min
IMC: índice de masa corporal.	

física (4,44%). Ambas hernias aparecieron en los primeros 12 meses tras la cirugía. La gran sintomatología de una de ellas hizo necesaria una nueva intervención quirúrgica para su reparación según técnica de Sugarbaker.

Una de las TAC que se realizaron anualmente reveló una hernia paraestomal sin entidad clínica que no se evidenció durante la exploración física en la consulta (2,2%). Dicho hallazgo apareció al segundo año de la cirugía. De este modo, la incidencia global de hernia paraestomal en nuestra serie es del 6,6%, siendo 2 episodios diagnosticados mediante exploración física (4,44%) y uno mediante prueba radiológica (2,2%).

Durante el seguimiento de los pacientes se registraron 3 muertes como consecuencia de la evolución natural de la enfermedad oncológica. Ninguna estuvo relacionada con complicaciones derivadas de la cirugía. El resto de pacientes continúa en seguimiento hasta el momento.

Discusión

La Unidad de Cirugía Colorrectal del Hospital Universitario Virgen Macarena interviene de forma reglada una media de 58 neoplasias de recto por año, realizando amputación abdominoperineal en una media de 17 de ellas (29,31%). Aunque la proporción ideal entre resección anterior y amputación abdominoperineal no se puede determinar, se recomienda que el porcentaje de tumores rectales tratados por amputación abdominoperineal sea inferior al 40%¹⁷.

La hernia paraestomal es la complicación más frecuentemente asociada a los estomas y en mayor medida a las colostomías terminales definitivas. Su alta incidencia supone un gran problema socio-sanitario ya que limita la actividad diaria de numerosos portadores de colostomía, y un tercio de los mismos requieren nuevas intervenciones quirúrgicas para tratar dicha complicación³. Los procedimientos quirúrgicos para repararla presentan una alta tasa de fracaso, sin que exista un patrón oro para tratar esta dolencia. Por este motivo, consideramos que la mejor estrategia para combatir la hernia paraestomal es prevenir su aparición.

La implantación de la malla en el espacio preperitoneal se presenta como una técnica sencilla y sin aumento significativo del tiempo quirúrgico, encontrando como única limitación la presencia de una cicatriz previa en el lugar de implantación de la colostomía que puede dificultar la correcta disección del espacio preperitoneal.

Tras la aplicación de malla profiláctica, la incidencia de hernia paraestomal en nuestra serie (6,66%) es comparable a los resultados obtenidos por Jänes y Serra-Aracil^{15,16} y, por lo tanto, significativamente menor a las tasas de 50% recogidas

en el histórico de incidencia global para la hernia paraestomal publicadas en las series más amplias^{2,18}. Sin embargo, habría que valorar si realmente la aparición de una hernia paraestomal radiológica en el seguimiento de un paciente, que no presenta repercusión clínica, y siendo además indetectable en la exploración clínica, debería considerarse como un hallazgo casual o, si bien, debe considerarse como una hernia paraestomal propiamente dicha.

Nuestro grupo decidió realizar la profilaxis de la hernia paraestomal basándose en la experiencia previa publicada, no planteando la realización de un estudio comparativo, ya que consideramos que la evidencia científica sustenta la idoneidad de realizar dicha profilaxis al realizar el estoma, práctica que sin embargo dista mucho de ser la norma de actuación en muchos grupos de trabajo. Aportamos nuestra experiencia y resultados para sustentar esta actuación, que consideramos obligada en nuestra práctica a raíz de los resultados obtenidos¹³⁻¹⁶.

Las complicaciones registradas, como son el absceso pélvico y la infección de la herida perianal, son atribuibles a la técnica de amputación abdominoperineal¹⁹.

Decidimos utilizar una prótesis de polipropileno según la experiencia previa de otros grupos debido a su menor coste y a tratarse de una localización potencialmente contaminada, no habiéndose descrito ninguna complicación relacionada o atribuible al uso de dicha malla en nuestra serie.

Por ello, podemos afirmar que la aplicación de una malla de polipropileno en espacio preperitoneal es un método seguro y fácilmente reproducible sin que suponga un aumento significativo del tiempo operatorio, que no asocia morbilidad a la técnica quirúrgica y disminuye de forma evidente la incidencia de hernia paraestomal, confirmando los estudios previos recogidos en la bibliografía.

Contribución de los autores

- Dr. Javier Valdés-Hernández: diseño del estudio, análisis e interpretación de los resultados, redacción del artículo, revisión crítica y aprobación de la versión final.
- Dr. Juan Antonio Díaz Milanés: diseño del estudio, adquisición y recogida de datos, análisis e interpretación de los resultados, redacción del artículo, revisión crítica y aprobación de la versión final.
- Prof. Luis Cristóbal Capitán Morales: diseño del estudio y aprobación de la versión final.
- Dr. Francisco Javier del Río la Fuente: revisión crítica y aprobación de la versión final.
- Dra. Cristina Torres Arcos: diseño del estudio y revisión crítica.
- Dr. Jesús Cañete Gómez: análisis e interpretación de los resultados y revisión crítica.
- Dr. Fernando Oliva Mompeán: diseño del estudio y aprobación de la versión final.
- Prof. Francisco Javier Padillo Ruiz: diseño del estudio y aprobación de la versión final.

Conflicto de intereses

Los autores declaran no tener ningún conflicto de intereses.

BIBLIOGRAFÍA

1. López Cano M, Lozoya Trujillo R, Armengol Carrasco M. Hernias paraestomales. En: Morales Conde S, coordinador, editor. *Cirugía de la pared abdominal*. 2.ª ed Madrid: Aran; 2013. p. 253-60.
2. Israelsson LA. Parastomal hernias. *Surg Clin North Am*. 2008;88:113-25.
3. Carne PW, Robertson GM, Frizelle FA. Parastomal hernia. *Br J Surg*. 2003;90:784-93.
4. Rubin MS, Schoetz Jr DJ, Matthews JB. Parastomal hernia: Is stoma relocation superior to fascial repair? *Ach Surg*. 1994;129:413-8.
5. Jänes A, Cengiz Y, Israelsson LA. Experiences with a prophylactic mesh in 93 consecutive ostomies. *World J Surg*. 2010;34:1637-40.
6. Hasson BM, Morales-Conde S, Mussack T, Valdés J, Muysoms FE, Bleichrodt RP. The laparoscopic modified Sugarbaker technique is safe and has a low recurrence rate: A multicenter cohort study. *Surg Endosc*. 2013;27:494-500.
7. Tadeo-Ruiz G, Picazo-Yeste JS, Moreno-Sanz C, Herrero-Bogajo ML. Eventración paraestomal: antecedentes, estado actual y expectativas de futuro. *Cir Esp*. 2010;87:339-49.
8. Safadi B. Laparoscopic repair of parastomal hernias: Early results. *Surg Endosc*. 2004;18:676-80.
9. Wara P. Parastomal hernia repair. An update. *Minerva Chir*. 2011;66:123-8.
10. Linn JG, Mikami DJ. Parastomal hernia repair. *J Long Term Eff Med Implants*. 2010;20:133-8.
11. Bayer I, Kyzer S, Chaimoff C. A new approach to primary strengthening of colostomy with Marlex mesh to prevent paracolostomy hernia. *Surg Gynecol Obstet*. 1986;163:579-80.
12. Shabbir J, Chaudhary N, Dawson R. A systematic review on the use of prophylactic mesh during primary stoma formation to prevent parastomal hernia formation. *Colorectal Dis*. 2012 Aug;14:931-6.
13. Tam KW, Wei PL, Kuo LJ, Wu CH. Systematic review of the use of a mesh to prevent parastomal hernia. *World J Surg*. 2010;34:2723-9.
14. Wijeyekoon SP, Gurusamy K, El-Gendy K, Chan CL. Prevention of parastomal herniation with biologic/composite prosthetic mesh: A systematic review and meta-analysis of randomized controlled trials. *J Am Coll Surg*. 2010;211:637-45.
15. Janes A, Cengiz Y, Israelsson LA. Preventing parastomal hernia with a prosthetic mesh: A 5-year follow-up of a randomized study. *World J Surg*. 2009;33:118-21.
16. Serra-Aracil X, Bombardo-Junca J, Moreno-Matias J, Darnell A, Mora-Lopez L, Alcantara-Moral M, et al. Randomized, controlled, prospective trial of the use of a mesh to prevent parastomal hernia. *Ann Surg*. 2009;249:583-7.
17. Romero Simó M, Alós Company R, Aparicio Urtasun J, Estevan Estevan R, García Armengol J, Grau Cardona E, et al. Tratamiento del cáncer colorrectal: encuesta de la Sociedad Valenciana de Cirugía. *Cir Esp*. 2000;67:417-25.
18. Cingi A, Cakir T, Sever A, Aktan AO. Enterostomy site hernias: A clinical and computerized tomographic evaluation. *Dis Colon Rectum*. 2006;49:1559-63.
19. El-Gazzaz G, Kiran RP, Lavery I. Wound complications in rectal cancer patients undergoing primary closure of the perineal wound after abdominoperineal resection. *Dis Colon Rectum*. 2009;52:1962-6.