

Innovación en técnica quirúrgica

Utilidad de la canulación de la aorta torácica con perfusión anterógrada en la extracción de órganos abdominales



Francisco Javier González Rodríguez ^{a,*}, Aquilino Fernández Pérez ^b, Rogelio Conde Freire ^b, Jorge Martínez ^b, Evaristo Varo Pérez ^b y Manuel Bustamante Montalvo ^a

^a Servicio de Cirugía General y del Aparato Digestivo, Complejo Hospitalario Universitario de Santiago de Compostela, Santiago de Compostela, La Coruña, España

^b Unidad de Trasplante Abdominal, Complejo Hospitalario Universitario de Santiago de Compostela, Santiago de Compostela, La Coruña, España

INFORMACIÓN DEL ARTÍCULO

Historia del artículo:

Recibido el 21 de enero de 2014

Aceptado el 13 de mayo de 2014

On-line el 17 de agosto de 2014

Palabras clave:

Extracción multiorgánica

Canulación aórtica

Ateroesclerosis

Keywords:

Multiorgan procurement

Aortic cannulation

Atherosclerosis

RESUMEN

La aceptación definitiva de un órgano como válido depende del equipo quirúrgico que realiza la extracción multiorgánica, que tendrá de enfrentarse en muchas situaciones a dificultades inesperadas. Las características demográficas de los donantes han cambiado, se aceptan donantes de órganos que hace no muchos años considerábamos subóptimos, lo que implica muchas veces una técnica quirúrgica difícil y una toma de decisión acerca de la validez del órgano u órganos muy arriesgada. Se propone un método alternativo a la canulación de la aorta abdominal cuando se evidencie enfermedad de la aorta infra-renal durante la realización de la extracción multiorgánica. Se realiza la canulación de la aorta torácica descendente retrocardíaca con una perfusión anterógrada, esta técnica permite aumentar el número de órganos a trasplantar.

© 2014 AEC. Publicado por Elsevier España, S.L.U. Todos los derechos reservados.

Thoracic aortic cannulation with antegrade perfusion for the procurement of abdominal organs

ABSTRACT

The definitive acceptance of an organ as valid for transplant depends on the surgical team performing the multiorgan recovery; and unexpected difficulties can occur. The demographic characteristics of donors has changed, and some accepted donors can present difficulties in surgical technique and risky decisions on the validity of the retrieved organ or organs. An alternative method to the cannulation of the abdominal aorta is proposed when there is evidence of disease in the infrarenal aorta during the multiorgan procurement. The retrocardiac descending thoracic aorta is cannulated using an antegrade perfusion; this technique allows an increase in organ recovery.

© 2014 AEC. Published by Elsevier España, S.L.U. All rights reserved.

* Autor para correspondencia.

Correo electrónico: fran.padroso@gmail.com (F.J. González Rodríguez).

<http://dx.doi.org/10.1016/j.ciresp.2014.05.014>

0009-739X/© 2014 AEC. Publicado por Elsevier España, S.L.U. Todos los derechos reservados.

Introducción

La técnica quirúrgica descrita por Starlz et al.^{1,2} en 1984 para la realización de la extracción multiorgánica, y sus posteriores modificaciones en función de los órganos abdominales a extraer (intestino, páncreas, hígado, riñones, corazón y pulmones), así como la modificación descrita por Nakazato et al.³ en 1991 (evisceración abdominal completa) para pacientes hemodinámicamente inestables, han sido ampliamente empleadas, y sin duda constituyen en la actualidad el «gold standard». Sin embargo, en los últimos años todos los grupos de trasplante hemos asistido a un importante cambio del perfil del donante de órganos, de hecho, hace 30 años los donantes eran jóvenes politraumatizados que habían sufrido un accidente de tráfico, no obstante, en la actualidad, muchos de ellos son ancianos con enfermedad aterosclerótica oclusiva de la aorta infra-renal, un grave hándicap en el momento de la canulación y perfusión arterial de los órganos abdominales. La aterosclerosis masiva y la dilatación aneurismática de la pared de la aorta dificultan la canulación de la aorta abdominal y la perfusión retrógrada de los órganos; provocando la pérdida del órgano a trasplantar. La canulación de una aorta enferma desencadena la disección de su íntima, la creación de una falsa luz, y la embolización de detritus y material trombótico hacia el ostium de las arterias renales y del tronco celíaco provocando una perfusión subóptima y la pérdida de los órganos. Por ello varios autores han propuesto la canulación de la aorta torácica. Fukuzawa et al.⁴ exponen la aorta descendente mediante la retracción medial del pulmón izquierdo. Benedetti et al.⁵ realizan la canulación del cayado aórtico, Reich et al.⁶ seccionan el diafragma para canular la aorta supracelíaca, y Kollar et al.⁷ seccionan únicamente el pericardio retrocardíaco para acceder a la aorta retropericárdica, e introduce una cánula en ángulo recto para la perfusión.

Material y métodos

El procedimiento comienza con una esternotomía y una laparotomía en cruz. Se examina la aorta abdominal, si existe una importante enfermedad aterosclerótica o aneurismática modificamos la estrategia inicial disecando y controlando con una cinta la aorta torácica descendente, una vez valorados y considerados como potencialmente válidos para el trasplante los órganos abdominales. Para ello se secciona la pleura mediastínica izquierda, el diafragma en la línea media por encima del hiato esofágico, y el ligamento triangular pulmonar izquierdo hasta la entrada de la vena pulmonar inferior izquierda en la aurícula izquierda; accediendo de esa forma al espacio retrocardíaco, y permitiendo un abordaje y una disección muy sencilla de la aorta torácica descendente en un periodo de tiempo muy pequeño (una duración media de 2 min). Clampamos la aorta torácica por debajo de la vena pulmonar inferior izquierda, introducimos la cánula de perfusión en la aorta inmediatamente por debajo del clamp, previa heparinización sistémica, y se inicia la perfusión a través de la aorta descendente con solución de la Universidad de Wisconsin a 4 °C, clammando la aorta abdominal por encima de la bifurcación aorto-iliaca (figs. 1 y 2). El abordaje

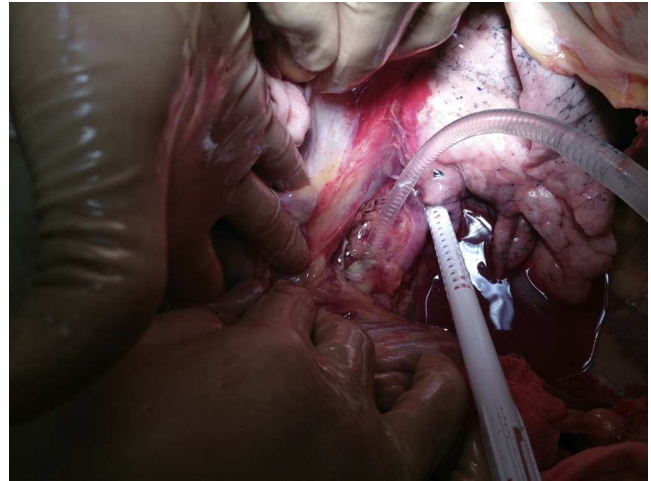


Figura 1 – Canulación de la aorta torácica descendente por debajo de la vena pulmonar inferior izquierda.

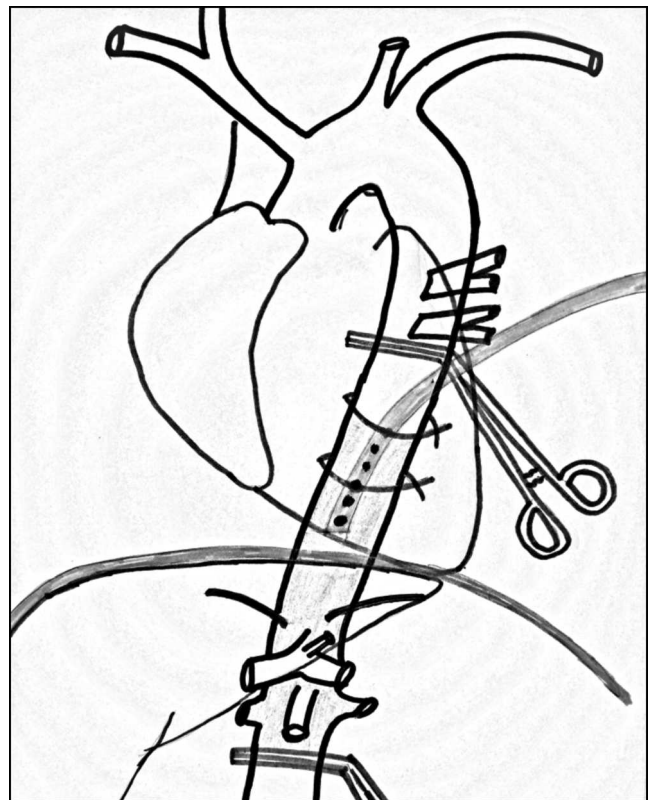


Figura 2 – Representación esquemática de la canulación anterógrada.

de la aorta torácica es muy sencillo, rápido, y evita la disección del retroperitoneo que en pacientes obesos, con cirugías abdominales previas, con hematomas retroperitoneales o enfermedad de la aorta abdominal resulta difícil, tedioso; enlentece y complica considerablemente la cirugía, pudiendo incluso causar la pérdida del órgano u órganos a trasplantar.

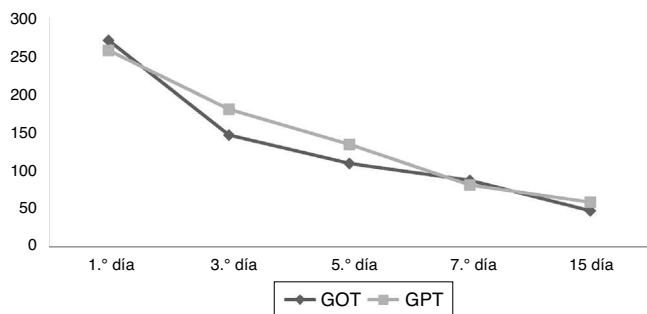


Figura 3 – Se ha calculado la media de los valores de GOT y GPT de los pacientes trasplantados en los días 1.º, 3.º, 5.º, 7.º y 15.º tras el trasplante hepático y se ha representado en una curva.

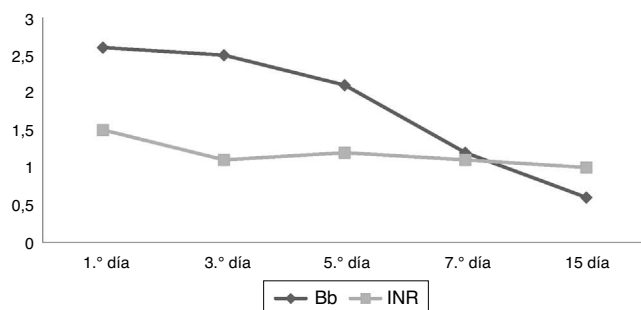


Figura 4 – Se ha calculado la media de los valores de bilirrubina (Bb) e INR (tiempo de Quick) de los pacientes trasplantados en los días 1.º, 3.º, 5.º, 7.º y 15.º tras el trasplante hepático y se ha representado en una curva.

Resultados

Hemos empleado esta técnica en 8 donantes con enfermedad aterosclerótica de la aorta abdominal infra-renal (5 de ellos con enfermedad aneurismática de la aorta infra-renal, en un caso fue posible la extracción simultánea de ambos pulmones), el volumen de líquido perfundido ha sido el mismo que en el procedimiento estándar (4 l por aorta, 2 l por vena porta), en todos los casos la velocidad de la purga fue excelente (10-15 min) y todos los órganos fueron trasplantados con éxito sin presentar en ningún caso disfunción primaria del injerto (figs. 3 y 4), la estancia media postrasplante ha sido de 21 días, y tras un periodo medio de seguimiento de 18 meses, no se ha producido ningún rechazo, manteniendo los pacientes una función hepática normal.

Discusión

La modificación técnica aquí descrita es más simple porque elimina la necesidad de la exposición de la aorta abdominal

supraceliaca descrito por Reich et al., que a veces es muy difícil, consume tiempo y se puede producir una lesión inadvertida de una arteria hepática izquierda originada en la arteria gástrica izquierda. La técnica de canulación que se propone es mucho más sencilla y rápida que la propuesta por Fukuzawa y Benedetti, porque se tiene una amplia exposición de la aorta torácica desde la vena pulmonar inferior, es necesaria una mínima disección para una canulación con éxito rodeándola únicamente con el disector para colocar 2 lazos. Y por último es posible la realización simultánea de la extracción de corazón y pulmones si existe una mínima colaboración del equipo de cirugía cardiotorácica.

Conclusiones

Creemos que esta técnica es altamente recomendable para los pacientes con enfermedad de la aorta abdominal, con prótesis o endoprótesis aórtica, y para los pacientes con hematomas retroperitoneales; y un recurso a considerar en los pacientes hemodinámicamente inestables, obesos, y con cirugías abdominales previas.

Conflicto de intereses

Los autores declaran no tener ningún conflicto de intereses.

BIBLIOGRAFÍA

1. Starzl TE, Hakala TR, Shaw Jr BW, Hardesty RL, Rosenthal TJ, Griffith BP, et al. A flexible procedure for multiple cadaveric organ procurement. *Surg Gynecol Obstet.* 1984;158:223-30.
2. Starzl TE, Miller C, Broznick B, Makowka L. An improved technique for multiple organ harvesting. *Surg Gynecol Obstet.* 1987;165:343-8.
3. Nakazato PZ, Concepcion W, Bry W, Limm W, Tokunaga Y, Itasaka H, et al. Total abdominal evisceration: An en bloc technique for abdominal organ harvesting. *Surgery.* 1992;111:37-47.
4. Fukuzawa K, Schwartz ME, Katz E, Mor E, Emre S, Acarli K, et al. An alternative technique for in situ arterial flushing in elderly liver donors with atherosclerotic occlusive disease. *Transplantation.* 1993;55:445-7.
5. Benedetti E, Massad MG, Kisthard JA. Aortic cannulation in organ donors with pathology of the infrarenal aorta. *J Am Coll Surg.* 1997;185:488-9.
6. Reich DJ, Manzarbeitia C, Nathan HM. Aortic cannulation in organ donors with pathology of the infrarenal aorta. *J Am Coll Surg.* 1998;186:493-5.
7. Kollar A, Stratta RJ, Grandas OH, Kizilisik T. Alternative technique to cannulate the descending aorta for abdominal organ procurement in a hemodynamically unstable patient. *Prog Transplant.* 2001;11:67-9.