

3. Ferrari A, Govi S, Pileri S, Savage KJ. Anaplastic large cell lymphoma. ALK-negative. *Crit Rev Oncol Hematol*. 2013;85:206-15.
4. Farace F, Bulla A, Marongiu F, Campus GV, Tanda F, Lissia A, et al. Anaplastic large cell lymphoma of the breast arising around mammary implant capsule: An italian report. *Aesthetic Plast Surg*. 2013;37:567-71.
5. Fournier I, Krueger T, Wang Y, Meyer A, Ris HB, González M. Tailored thoracomyoplasty as a valid treatment option for chronic postlobectomy empyema. *Ann Thorac Surg*. 2012;94:387-93.
6. Aladily TN, Medeiros LJ, Amin MB, Haideri N, Ye D, Azevedo SJ, et al. Anaplastic large cell lymphoma associated with breast implants: A report of 13 cases. *Am J Surg Pathol*. 2012;36:1000-8.
7. Carty MJ, Pribaz JJ, Antin JH, Volpicelli ER, Toomey CE, Farkash EA, et al. A patient death attributable to implant-related primary anaplastic large cell lymphoma of the breast. *Plast Reconstr Surg*. 2011;128:112e-8e.

^aServicio de Cirugía Torácica y Unidad de Anatomía Humana y Embriología, Hospital Universitari de Bellvitge, Universitat de Barcelona, L'Hospitalet de Llobregat, Barcelona, España

^bServicio de Cirugía Torácica, Hospital Joan XXIII, Universitat Rovira i Virgili, Tarragona, España

^cServicio de Anatomía Patológica, Hospital Joan XXIII, Universitat Rovira i Virgili, Tarragona, España

^dServicio de Cirugía General y Digestiva/Unidad de Hospitalización a Domicilio, Hospital Joan XXIII, Universitat Rovira i Virgili, Tarragona, España

^eServicio de Hematología, Hospital Joan XXIII, Universitat Rovira i Virgili, Tarragona, España

* Autor para correspondencia.

Correo electrónico: ricardramos@ub.edu (R. Ramos).

<http://dx.doi.org/10.1016/j.ciresp.2014.07.005>
0009-739X/

© 2014 AEC. Publicado por Elsevier España, S.L.U. Todos los derechos reservados.

Ricard Ramos^{a*}, Anna Ureña^b, Salome Martínez^c,
Juan Antonio Spuch^d y Rolando Vallansot^e

Isquemia mesentérica aguda por trombosis venosa en paciente portador de mutación Leiden del factor V



Acute mesenteric ischemia caused by venous thrombosis in a patient with Leiden V factor mutation

La trombosis venosa mesentérica es una causa infrecuente de abdomen agudo, suponiendo solo entre el 5-15% de los casos de isquemia mesentérica aguda¹. Su diagnóstico es difícil si no se acompaña de sospecha clínica.

El factor V (proaccelerina) es una co-enzima que actúa sobre el factor X de la coagulación permitiendo que este active la trombina, que se une al fibrinógeno para convertirlo en fibrina, principal componente del coágulo sanguíneo. En condiciones normales, la proteína C activada inhibe la acción del factor V. La mutación de Leiden es una variante del factor V que lo hace insensible a la proteína C activada, produciéndose un estado de hipercoagulabilidad². La mutación Leiden del factor V es la causa más frecuente de trombofilia en la raza caucásica, siendo su prevalencia sin antecedentes de trombosis del 2-7%, y aumentando al 20-50% en pacientes con trombosis venosa.

Presentamos el caso de un paciente varón de 55 años con antecedentes de obesidad (índice de masa corporal: 30,6 kg/m²), trombosis venosa profunda de extremidad inferior y heterocigosis para el factor V de Leiden, que acudió a urgencias por vómitos y dolor abdominal difuso de inicio brusco y una semana de evolución, asociado a diarrea sin productos patológicos. Hacía un mes y medio que seguía una dieta de adelgazamiento habiendo perdido 6 kg. A la

exploración física se hallaba afebril y hemodinámicamente estable. Destacaban palidez cutánea y diaforesis, con distensión y dolor abdominal difuso, ausencia de peristalsis y defensa a la palpación. La analítica mostró leucocitosis con neutrofilia (92%), hemoglobina 13,9 g/dl, glucosa 181 mg/dl, creatinina 1,1 mg/dl, CK 56 U/l, amilasa 70 U/l y PCR de 7,9 mg/dl. La radiología simple de tórax y abdomen fue interpretada como normal. Se realizó una tomografía computarizada (TC) abdominal urgente que mostraba una trombosis de la vena mesentérica superior y de sus ramas, con asas de intestino delgado congestivas, de paredes engrosadas, rarefacción de la grasa de la raíz del mesenterio y líquido libre. El eje espleno-portal era permeable y no había neumatosis ni neumoperitoneo (fig. 1). Se decidió intervención quirúrgica urgente, objetivándose isquemia de un segmento de 60 cm de yeyuno (fig. 2a), realizándose resección y anastomosis término-terminal manual. Tras la sección del meso yeyunal, se objetivan los vasos mesentéricos trombosados (fig. 2b). En el postoperatorio inmediato, el paciente fue anticoagulado con heparina a dosis diarias de 6.000 UI en función del peso en control por hematología y fue dado de alta a los 6 días.

La isquemia intestinal secundaria a trombosis venosa es más difícil de diagnosticar y tratar que la de causa arterial, ya que suele cursar de forma insidiosa y con signos clínicos

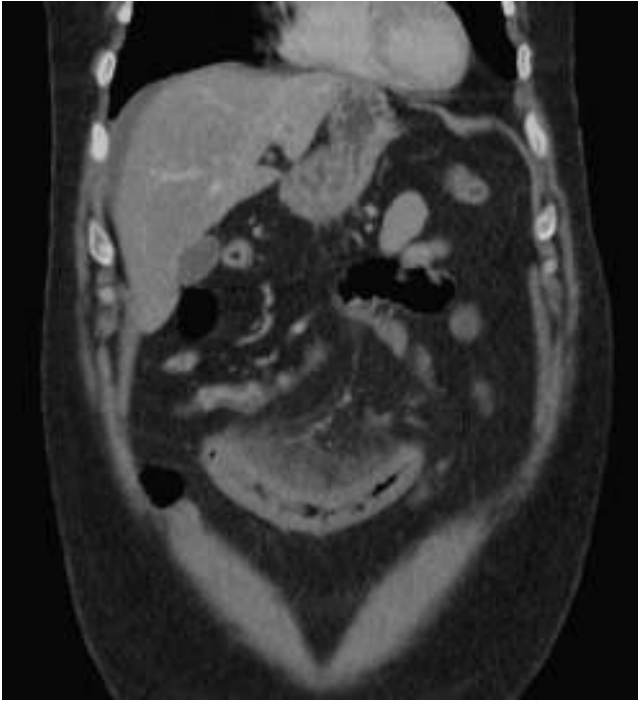


Figura 1 – Imagen de tomografía computarizada. Se aprecia líquido libre, congestión de asa de intestino delgado y rarefacción de grasa mesentérica.

inespecíficos³. La alteración del retorno venoso conlleva edema de la pared intestinal, afectación de la perfusión microvascular, distensión de asas y, finalmente, infarto del intestino afecto. La trombosis venosa mesentérica es con frecuencia secundaria a otros procesos como neoplasias, síndromes de hipercoagulabilidad, pancreatitis, traumatis-

mos abdominales, deshidratación severa o policitemia vera⁴. En nuestro caso, el principal factor de riesgo era la mutación Leiden del factor V, aumentando el riesgo de trombosis entre 7 y 80 veces según se herede en heterocigosis (50% de factor V alterado) o en homocigosis (100%), y potenciada por la obesidad. Otras circunstancias que influyen son los estrógenos (anticonceptivos, embarazo), el anticuerpo antifosfolípido o el tabaco⁵. El diagnóstico de la trombosis venosa mesentérica es muchas veces tardío y se fundamenta en la sospecha clínica y la TC con contraste intravenoso en fases arterial y venosa, cuyos hallazgos se correlacionan con la gravedad del proceso⁶. Entre los hallazgos frecuentes encontramos la propia trombosis vascular, o signos indirectos de sufrimiento intestinal como el engrosamiento segmentario de la pared intestinal, neumatosis intestinal, gas portal, líquido libre o hipercaptación de la grasa mesentérica. El objetivo terapéutico, además de medidas de soporte y antibioterapia, es el restablecimiento del flujo sanguíneo venoso. El tratamiento de elección es la anticoagulación temprana con heparina no fraccionada⁷, estando la cirugía indicada en aquellos casos con irritación peritoneal o sospecha de isquemia intestinal. La heparinización puede detenerse o revertirse con protamina si se precisa una reintervención. En nuestro caso, la anticoagulación se inició en el postoperatorio inmediato y se continuó tras el alta. En los casos de mutación de Leiden, no se recomienda la anticoagulación de por vida a no ser que existan 2 episodios de trombosis u otros factores de riesgo asociados. El factor pronóstico más importante en la trombosis venosa mesentérica es la duración de los síntomas antes del diagnóstico. En el estudio de Alvi et al.¹, los pacientes con más de 3 días de clínica presentaban mayor necesidad de laparotomía (83 vs. 20%; $p = 0,018$) y mayor mortalidad (50 vs. 7%; $p = 0,06$).

En conclusión, la trombosis venosa mesentérica es una enfermedad a tener cuenta en el diagnóstico diferencial del abdomen agudo de pacientes que presentan estados de

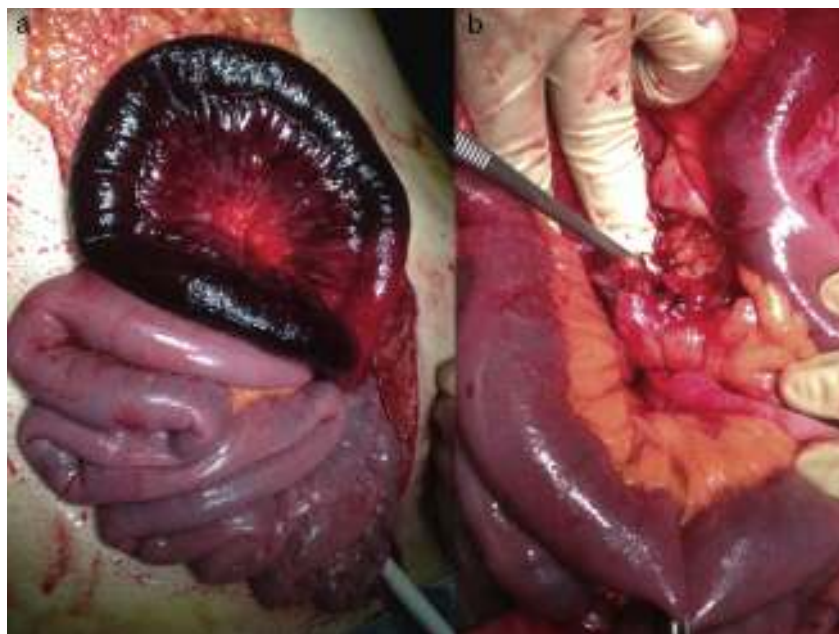

Figura 2 – Hallazgos intraoperatorios. Isquemia de origen venoso (a) y trombosis venosa en la sección mesentérica (b).

hipercoagulabilidad. La TC es de elección en el diagnóstico temprano y el tratamiento principal es la anticoagulación aunque si hay peritonismo o signos de isquemia está indicada la cirugía.

Conflicto de intereses

Se declara la inexistencia de conflicto de intereses.

BIBLIOGRAFÍA

1. Alvi AR, Khan S, Niazi SK, Ghulam M, Bibi S. Acute mesenteric venous thrombosis: Improved outcome with early diagnosis and prompt anticoagulation therapy. *Int J Surg.* 2009;7:210-3.
2. De Stefano V, Leone G. Resistance to activated protein C due to mutated factor V as a novel cause of inherited thrombophilia. *Haematologica.* 1995;80:344-56.
3. Sise MJ. Acute mesenteric ischemia. *Surg Clin North Am.* 2014;94:165-81.
4. Bobadilla JL. Mesenteric ischemia. *Surg Clin North Am.* 2013;93:925-40.
5. Ornstein DL, Cushman M. Factor V Leiden. *Circulation.* 2003;107:e94-7.

6. Yamada K, Saeki M, Yamaguchi T, Taira M, Ohyama Y, Ashida H, et al. Acute mesenteric ischemia. CT and plain radiographic analysis of 26 cases. *Clin Imaging.* 1998;22:34-41.
7. Acosta S, Björck M. Modern treatment of acute mesenteric ischaemia. *Br J Surg.* 2014;101:e100-8.

Julio Sánchez Corral^a, Isidro Martínez Casas^{a*},
Juana Luisa Huertas Riquelme^a, Juan David Alvarado^b
y Julio Camacho Lozano^a

^aServicio de Cirugía General y Digestiva, Hospital Marina Baixa, La Vila Joiosa, Alicante, España

^bServicio de Radiología, Hospital Marina Baixa, La Vila Joiosa, Alicante, España

* Autor para correspondencia.

Correo electrónico: Isidromartinez@me.com
(I. Martínez Casas).

<http://dx.doi.org/10.1016/j.ciresp.2014.07.004>
0009-739X/

© 2014 AEC. Publicado por Elsevier España, S.L.U. Todos los derechos reservados.