

La imagen del mes

Masa abdominal de aparición súbita



Sudden onset of abdominal mass

Emma Espinar, Andrea Soria, Jaime Jimeno Fraile y David Parés*

Servicio de Cirugía General y Digestiva, Parc Sanitari Sant Joan de Déu, Universitat de Barcelona, Sant Boi de Llobregat, Barcelona, España

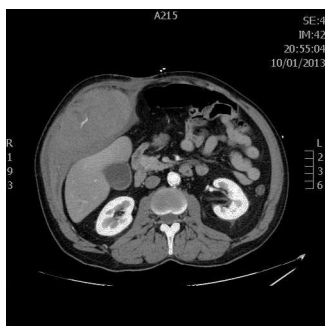


Figura 1

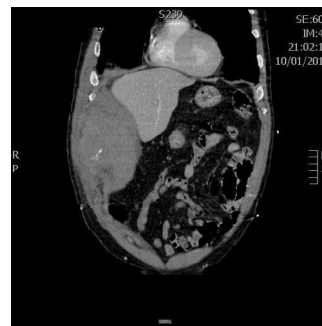

Figura 2

Paciente varón de 58 años de edad con antecedentes de tabaquismo de 20 cigarrillos/día, cardiopatía isquémica y enfermedad pulmonar obstructiva crónica. Consulta en Urgencias por aparición súbita de masa en hemiabdomen derecho después de un acceso de tos. Ingresa con TA 125/75 mmHg y FC 102 lpm, destacando a la exploración física una gran masa en hipocondrio y flanco derecho. La analítica mostraba hemoglobina de 13,3 mg/dL y hematocrito de 37,29%. Se realizó radiografía de abdomen simple que no mostró alteraciones y tomografía computarizada de abdomen con contraste intravenoso donde se objetivó gran hematoma de la vaina de los músculos rectos abdominales derechos de 20 × 14 × 70 cm con signos de sangrado activo (figs. 1 y 2).

* Autor para correspondencia.

Correo electrónico: David.pares@pssjd.org (D. Parés).<http://dx.doi.org/10.1016/j.ciresp.2014.02.016>

0009-739X/© 2014 AEC. Publicado por Elsevier España, S.L. Todos los derechos reservados.