

Cartas científicas

Segmentectomía 2-3 hepática glove port



Glove port 2-3 segmentectomy

Los objetivos de la resección hepática «glove port» son: reducir al mínimo el dolor postoperatorio, mejorar la estética, no incrementar los costes del procedimiento y mantener la seguridad del paciente.

El dispositivo de acceso propuesto por nuestra unidad lo constituye un retractor de piel estándar (Alexis[®] medium size) y un guante quirúrgico del número 8.

Presentamos el caso clínico de una paciente de 72 años que en febrero del 2013 es diagnosticada de neoplasia ovárica, por lo que se la interviene quirúrgicamente, hallándose un tumor de sigma estenosante con infiltración de ovario y 2 metástasis hepáticas en los segmentos 4 b (1 cm de diámetro) y en el segmento 2 y 3 (10-11 cm de diámetro). Se realizó una histerectomía con doble anexectomía, sigmoidectomía y hepatectomía limitada del segmento 4 b en un primer tiempo.

Tras 10 ciclos de quimioterapia con Folfox y Bevacizumab se reevalúa a la paciente, que presenta una buena respuesta, y se decide, en septiembre del 2013, intervención quirúrgica programada de la metástasis hepática del segmento 2-3.

La técnica quirúrgica que hemos realizado consiste en hacer una incisión sobre la laparotomía previa a nivel de la piel con un orificio en aponeurosis de 5-6 cm de longitud que permite la correcta colocación del retractor de piel, a la vez que un orificio de suficiente tamaño para la extracción del segmento 2-3 hepático. Una vez se liberan las adherencias a la pared abdominal, se coloca el anillo interior. Con el dispositivo intraperitoneal colocado, fijamos correctamente el anillo externo girando el dispositivo para conseguir su adecuada colocación a nivel de la pared abdominal externa y, así, lograr una correcta retracción. Previamente a dar las 2 últimas vueltas al anillo externo, colocamos el guante y lo incluimos en los 2 últimos dobleces para que el dispositivo no presente fugas aéreas y quede fijo durante toda la intervención.

De forma similar a la que hemos descrito en otros artículos para la colecistectomía y apendicectomía, seccionamos a 2-3 cm los dedos para permitir una mayor fijación del trocar al guante y, con ello, una mayor estabilidad y buena movilidad. Hemos empleado los mismos instrumentos que

en la laparoscopia convencional ya que el dispositivo no restringe el tamaño de los mismos. Introducimos 2 trocares de 11 mm en el cuarto y segundo dedos, y en el dedo corazón colocamos el trocar óptico. Los trocares se fijan atando los dedos del otro guante alrededor de ellos, lo que permite que el dispositivo sea estanco (fig. 1).

Estas vías de acceso proporcionan, así mismo, un buen orificio de entrada para los instrumentos que hay que intercambiar durante la cirugía (cámara, endograpadora, Cusa[®], etc.) permitiendo mantener en todo momento el neumoperitoneo.

En primer lugar, se procede a la liberación de las adherencias del parénquima hepático y del ligamento hepatoduodenal, para poder realizar la ECOI y la maniobra de pringle.

En la ECOI realizada a través del retractor de piel, identificamos una metástasis hepática en el segmento 2-3 de 10 cm de diámetro, y una cicatriz de aspecto maligno en el lecho de antigua resección en el segmento 4 b. A través de esta única incisión, realizamos también una palpación del parénquima hepático.

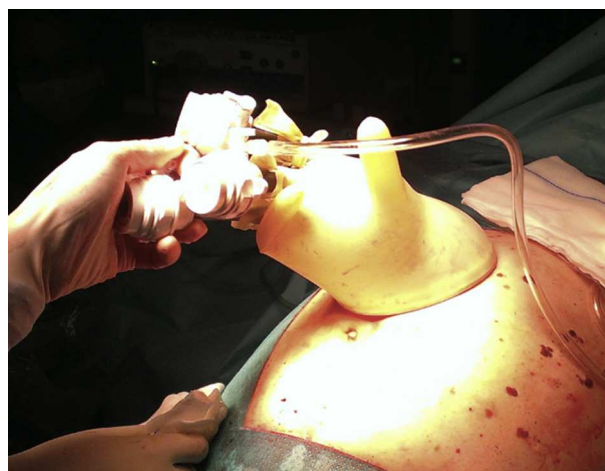

Figura 1 – Dispositivo «glove port».

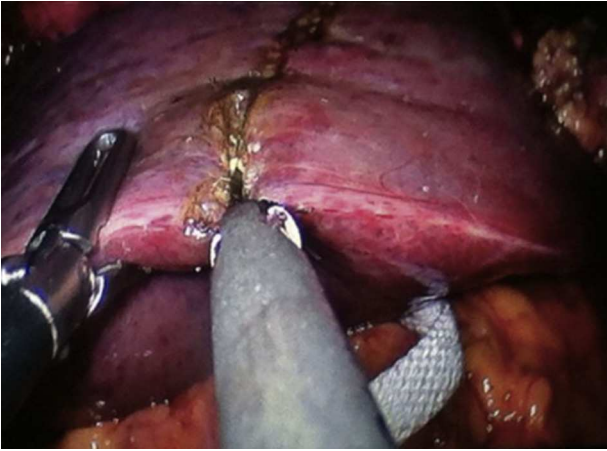


Figura 2 – Transección hepática.

Se procede al montaje del dispositivo, marcaje de las lesiones y resección de las mismas con Cusa[®], ultracisión, endograpadora y clipadora convencional (fig. 2).

Hemostasia del lecho hepático

La pieza, una vez extirpada, queda referenciada con la pinza tractora. Tras desmontar el guante del retractor se puede extraer por el orificio que deja el Alexis[®]. Cabe destacar el ahorro adicional que supone el uso del retractor de piel ya que permite no utilizar una bolsa extractora para la pieza quirúrgica.

Cierre monopiano de la incisión y piel con grapas.

La técnica la hemos empleado en una paciente en septiembre del 2013, sin complicaciones inmediatas.

Con su uso, encontramos múltiples ventajas y no solo en cuanto a costes^{1,2}. El empleo de este dispositivo es fácil y permite utilizar 5 instrumentos de forma simultánea, mientras que la mayoría de los comercializados solo tienen 3 o 4 puertos de trabajo.

El «glove port» tiene también ciertos atractivos en cuanto a la técnica, ya que este dispositivo permite un eje más amplio de movimientos. Los instrumentos pueden cambiarse, cruzarse y rotarse según la situación lo requiera. Además, existe libertad de maniobras tanto en el plano horizontal como en el vertical y se evita la fricción de los trocates con la pared abdominal, lo que podría resultar en una ventaja en cuanto a trauma parietal y esto, verse reflejado en una disminución del dolor postoperatorio^{3,4}.

El uso del «glove port» es una técnica barata, segura, fácil de realizar, por lo que debe tenerse en cuenta en numerosos procedimientos⁵⁻⁹, como en las resecciones hepáticas accesibles. Es una técnica, al menos, similar a los dispositivos comerciales diseñados para esta finalidad. Debido a la facilidad en su uso y a que se trata de una técnica reproducible

y con bajos costes, creemos que se pueden realizar resecciones hepáticas no complejas en pacientes seleccionados.

BIBLIOGRAFÍA

- Henriksen NA, Al-Tayar H, Rosenberg J, Jorgensen LN. Cost assessment of instruments for single-incision laparoscopic cholecystectomy. *JLS*. 2012;16:353-9.
- Hompes R, Lindsey I, Jones OM, Guy R, Cunningham C, Mortensen NJ, et al. Step-wise integration of single-port laparoscopic surgery into routine colorectal surgical practice by use of a surgical glove port. *Tech Coloproctol*. 2011;15:165-71.
- Livraghi L, Berselli M, Bianchi V, Latham L, Farassino L, Coccozza E. Glove technique in single-port access laparoscopic surgery. Results of an initial experience. *Minim Invasive Surg*. 2012;2012:415-30.
- Tsujie M, Ikenaga M, Miyamoto A, Nakamori S, Yasui M, Omiya H, et al. Effectiveness of a surgical glove port with homemade trocars made of syringes for single incision laparoscopic cholecystectomy. *Hepatogastroenterology*. 2012;59:2407-9.
- Choi SH, Hwang HK, Kang CM, Lee WJ. Transumbilical single port laparoscopic adrenalectomy: A technical report on right and left adrenalectomy using the glove port. *Yonsei Med J*. 2012;53:442-5.
- Ismail E, Akyol C, Basceken SI, Tantoglu U, Kayihoglu I, Cakmak A. Glove port single-incision laparoscopic splenectomy and the treatment of its complications. *Clinics (Sao Paulo)*. 2012;67:1519-21.
- Chekan E, Moore M, Hunter TD, Gunnarsson C. Costs and clinical outcomes of conventional single port and micro-laparoscopic cholecystectomy. *JLS*. 2013;17:30-45.
- Hayashi M, Asakuma M, Komeda K, Miyamoto Y, Hirokawa F, Tanigawa N. Effectiveness of a surgical glove port for single port surgery. *World J Surg*. 2010;10:2487-9.
- Khiangte E, Newme I, Phukan P, Medhi S. Improvised transumbilical glove port: A cost effective method for single port laparoscopic surgery. *Indian J Surg*. 2011;73:142-5.

José Mir Labrador* y Verónica Gumbau Puchol

Unidad Hepatobiliopancreática, Hospital General Universitario, Valencia, España

* Autor para correspondencia.

Correo electrónico: jomirla@gmail.com (J. Mir Labrador).

0009-739X/\$ – see front matter

© 2013 AEC. Publicado por Elsevier España, S.L.U. Todos los derechos reservados.

<http://dx.doi.org/10.1016/j.ciresp.2013.11.012>

15 November 2013; accepted 22 November 2013