



## Carta científica

## Sepsis grave por absceso cervical profundo tras agranulocitosis por metamizol

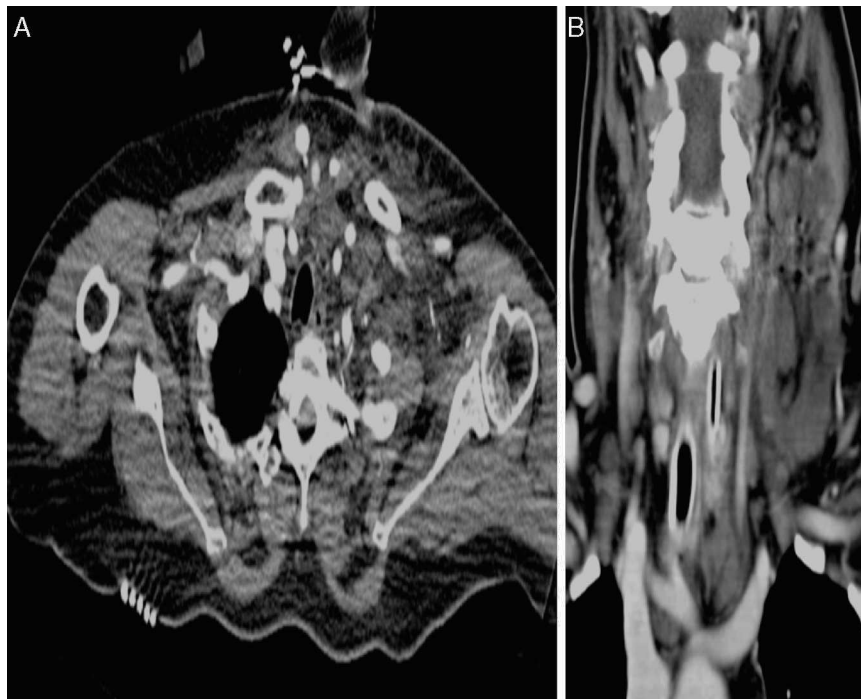


### Severe sepsis due to cervical abscess after agranulocytosis associated with metamizole

El metamizol es el segundo analgésico más utilizado en España<sup>1</sup> y raramente causa agranulocitosis (< 10.000)<sup>2</sup>, que es potencialmente mortal. Presentamos un caso de agranulocitosis por metamizol (APM) con posterior desarrollo de abscesos cervicales profundos tratados con terapia de vacío.

#### Caso clínico

Mujer londinense de 61 años, sin alergias medicamentosas conocidas. Realizó tratamiento para neuralgia postherpes oftálmico con paracetamol 1 g/8 h, pregabalina 150 mg/8 h y metamizol 575 mg/8 h durante 45 días.



**Figura 1 – A) Tomografía computarizada del cuello con edema y trabeculación cervical izquierda a su ingreso. B) Tras administrar factor estimulador de las colonias de granulocitos, con formación de los abscesos cervicales profundos.**

\* Presentado y premiado con accésit a la mejor comunicació oral en la III Jornada de Casos Clínic d'Infeccions i d'Urgències de la SOCMUE. No publicado.

Acudió a Urgencias ambulatorias tras 4 días de fiebre (39 °C) y odinofagia. En las últimas 24 h, se asoció diarrea sin productos patológicos ni dolor abdominal. Se trasladó al hospital al presentar náuseas, hipotensión y diaforesis.

Se encontraba consciente, orientada, normocoloreada pero deshidratada. Destacaba una faringe hiperémica con hipertrofia amigdalar sin placas pultáceas y adenopatías laterocervicales de predominio izquierdo. Eupneica con  $SO_2$  del 96% a pesar de oxigenoterapia con Máscara Venturi® al 35%. La grave inestabilidad hemodinámica requirió noradrenalina a 5 ml/h (0,25 mcg/kg/min), persistiendo con hipotensión y taquicardia.

El hemograma mostraba pancitopenia  $2,3 \times 10^6/mm^3$  eritrocitos,  $89.000 \times 10^3/mm^3$  plaquetas y  $1.200 \times 10^3/mm^3$  leucocitos, destacando neutropenia absoluta (0%). La bioquímica reflejaba insuficiencia renal (creatinina: 3,6 mg/dl).

Se formuló el diagnóstico de sepsis grave de origen desconocido y neutropenia grado IV con posible origen hematológico o agranulocitosis por metamazol.

Se administró empíricamente imipenem y se aumentó la noradrenalina a 14 ml/h (0,71 mcg/kg/min).

Hemocultivos y frotis faríngeo y anal resultaron negativos. El aspirado medular confirmó el origen central de la pancitopenia, añadiéndose al tratamiento factor estimulador de las colonias de granulocitos.

Las adenopatías laterocervicales evolucionaron entonces hacia una celulitis laterocervical izquierda con extensión hacia la derecha, que la TC mostraba como trabeculación grasa y edema sin colecciones (fig. 1A).

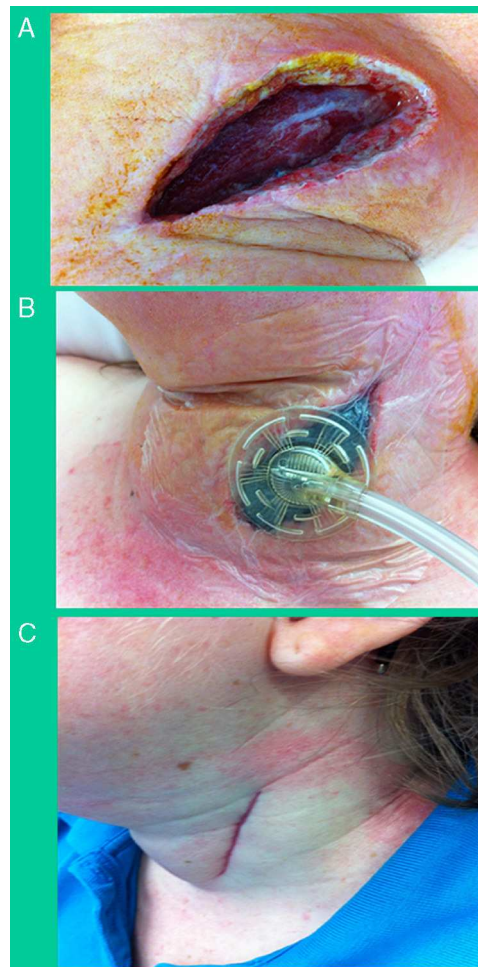
Ante el empeoramiento clínico y analítico con taquipnea de hasta 40 inspiraciones por minuto y aumento del edema, se trasladó a UCI, realizando intubación orofaríngea.

Se añadió dobutamina por disfunción cardíaca (FE: 40%) así como amiodarona y cardioversión por un flutter auricular con salvas de TV pasando a fibrilación auricular. Presentó hígado de shock, con alteración de la coagulación e hipoalbuminemia (2,5 mg/dl). Se añadió fluconazol y linezolid para ampliar cobertura.

Durante las 2 semanas siguientes la paciente evolucionó favorablemente, disminuyendo el edema, restableciéndose la función renal y recuperándose de la neutropenia. La TC detectó abscesos cervicales parafaríngeos y paracarotídeos, comprimiendo la vena yugular interna y extendiéndose hacia mediastino (fig. 1B).

Se desbridó mediante incisión laterocervical izquierda (fig. 2A), drenando exudado purulento con *P. aeruginosa* resistente a imipenem que se cambió a piperacilina/tazobactam. Se aplicó en la herida y cavidad del absceso un sistema cerrado de presión negativa intermitente (VAC® Therapy, KCI Inc., TX, EE. UU.) (fig. 2B). La evolución fue favorable, siendo dada de alta 60 días después del ingreso (24 en UCI), sin secuelas permanentes (fig. 2C).

La APM es rara pero potencialmente mortal, con base supuestamente inmunológica determinada genéticamente. Existen diferencias geográficas en la incidencia explicables por variaciones en el alelo del HLA y la presencia o no de aberraciones cromosómicas<sup>3</sup>. Se trata de una reacción de hipersensibilidad, por lo que una vez sensibilizado, la gravedad de la reacción no es dosis-dependiente. Exposiciones durante un largo período de tiempo y a dosis altas aumentan la probabilidad de sensibilización y posterior desarrollo de APM<sup>4</sup>.



**Figura 2 – A) Desbridamiento mediante incisión laterocervical oblicua izquierda tras drenaje y evacuación. B) Aplicación de la terapia de vacío en el lecho del desbridamiento cervical hacia la mitad del tratamiento (día 7). C) Resultado a los 27 días tras el alta, 3 meses tras el ingreso.**

En los años 70, este fármaco fue prohibido en numerosos países, entre ellos EE. UU., Reino Unido y Australia. Parece ser que la APM es más frecuente en población británica por lo que no se recomienda la administración de metamazol a pacientes de este origen.

Ante la mínima sospecha, se debe interrumpir la administración del fármaco y realizar hemogramas seriados. Si se confirma, se recomienda el uso de antibioticoterapia de amplio espectro que se puede realizar tanto en monoterapia (carbapenems, betalactámicos o cefalosporinas de 3.ª generación) como combinando 2 antibióticos (betalactámicos antipseudomónicos más aminoglucósido). Recientemente se está publicando la aparición de resistencias de *Pseudomonas spp.* a los carbapenems (hasta un 21% para imipenem) por lo que ante infecciones nosocomiales graves se debe añadir otro antipseudomónico<sup>5</sup>. También se recomienda la administración de factor estimulador de las colonias de granulocitos, que acelera la recuperación de la neutropenia y acorta la estancia hospitalaria<sup>6</sup>.

Los abscesos cervicales profundos afectan a los espacios interfasciales y pueden tener múltiples orígenes, siendo los más frecuentes las infecciones respiratorias superiores, amigdalitis, otitis media aguda y las extracciones dentarias. Los gérmenes más frecuentemente aislados son estreptococos y estafilococos, siendo inusual aislar *Pseudomonas spp.* tras neutropenia<sup>7</sup>. Producen clínica sistémica y local con disfunción de la vía respiratoria superior o digestiva, pudiendo causar la muerte por obstrucción de la vía aérea, aspiración tras fistulización a faringe, erosión o trombosis de grandes vasos y extensión a mediastino<sup>8</sup>. Se recomienda antibiotico-terapia intravenosa de amplio espectro a altas dosis y drenaje quirúrgico de las colecciones<sup>7</sup>.

La aplicación de terapia VAC para el tratamiento de los abscesos cervicales es novedosa, ofreciendo excelentes resultados ya que previene la diseminación de la infección, acelera la cicatrización profunda y reduce la necesidad de reintervenciones<sup>9,10</sup>.

## BIBLIOGRAFÍA

1. Abecia LC, García del Pozo J, de Abajo FJ. Utilización de analgésicos no opioides en España (1992-2006). Agencia Española de Medicamentos y Productos Sanitarios; 2006 [consultado 12 Mar 2013]. Disponible en: [http://www.aemps.gob.es/medicamentosUsoHumano/observatorio/docs/analgesicos\\_no\\_opio.pdf](http://www.aemps.gob.es/medicamentosUsoHumano/observatorio/docs/analgesicos_no_opio.pdf)
2. Ministerio de Sanidad Política Social e Igualdad. Ficha técnica metamizol. 2011. [consultado 12 Mar 2013]; Disponible en: <http://www.aemps.gob.es/cima/especialidad.do?metodo=verFichaWordPdf&codigo=68116&formato=pdf&formulario=FICHAS&file=ficha.pdf>
3. Vlahov V, Bacracheva N, Tontcheva D, Naumova E, Mavrudieva M, Ilijeva P, et al. Genetic factors and risk of agranulocytosis from metamizol. *Pharmacogenetics*. 1996;6:67-72.
4. Ibañez L, Vidal X, Ballarin E, Laporte JR. Agranulocytosis associated with dipyron (metamizol). *Eur J Clin Pharmacol*. 2005;60:821-9.
5. Slama TG. Gram-negative antibiotic resistance: There is a price to pay. *Crit Care*. 2008;12 Suppl 4:S4.
6. Mérida Rodrigo L, Faus Felipe V, Poveda Gomez F, García Alegría J. Agranulocitosis por metamizol: un potencial problema en la población británica. *Rev Clin Esp*. 2009;209:176-9.
7. Brook I. Microbiology and management of peritonsillar, retropharyngeal, and parapharyngeal abscesses. *J Oral Maxillofac Surg*. 2004;62:1545-50.
8. García de HA. Absceso parafaríngeo. Revisión bibliográfica y exposición de un caso clínico. *Rev Otorrinolaringol Cir Cabeza Cuello*. 2003;63:192-6.
9. Argenta LC, Morykwas MJ. Vacuum-assisted closure: A new method for wound control and treatment: Clinical experience. *Ann Plast Surg*. 1997;38:563-76.
10. Morykwas MJ, Argenta LC, Shelton-Brown EI, McGuirt W. Vacuum-assisted closure: A new method for wound control and treatment: Animal studies and basic foundation. *Ann Plast Surg*. 1997;38:553-62.

María Pilar Iskra\*, Estela Membrilla, Felipe Isbert, Clara Pañella y Joan Sancho

Unidad de Urgencias Quirúrgicas, Servicio de Cirugía General y del Aparato Digestivo, Hospital de Mar, Barcelona, España

\* Autor para correspondencia.

Correo electrónico: [mpilariskra@gmail.com](mailto:mpilariskra@gmail.com) (M.P. Iskra).

0009-739X/\$ – see front matter

© 2013 AEC. Publicado por Elsevier España, S.L.U. Todos los derechos reservados.

<http://dx.doi.org/10.1016/j.ciresp.2013.09.008>