

## Carta científica

# Neumotórax y síndrome de Marfan

## Marfan syndrome and pneumothorax



### Introducción

El síndrome de Marfan es una enfermedad autosómica dominante que determina la formación anómala del tejido conectivo, alterando la distensibilidad del mismo. Generalmente se asocia a manifestaciones a nivel osteoarticular, cardiológico y ocular. De forma menos frecuente puede afectar al aparato respiratorio, provocando distintas alteraciones a dicho nivel, siendo la más frecuente el neumotórax espontáneo<sup>1,2</sup>.

Existe un aumento de riesgo de padecer neumotórax espontáneo unas 10 veces superior a de la población general<sup>3</sup>, siendo la prevalencia de la asociación entre neumotórax y síndrome de Marfan entre un 4 y un 11%<sup>1,2,4</sup>.

### Caso clínico

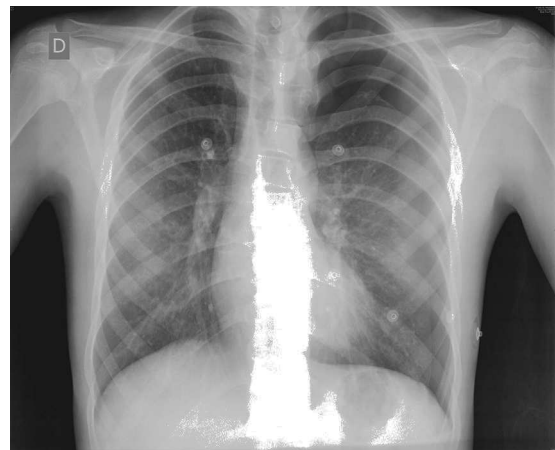
Hombre de 14 años diagnosticado de síndrome de Marfan a los 5 años de vida, presentado con dilatación aneurismática de aorta torácica, miopía sin afectación del cristalino y sindactilia en los dedos del pie. Padre fallecido por cardiopatía isquémica secundaria a este síndrome. Acudió a Urgencias por dolor punzante de características pleuríticas en hemitórax izquierdo de 2 días de evolución acompañado de disnea leve. Saturación de oxígeno de 94%. A la auscultación se evidenció hipofonesis apical en dicho hemicampo. No enfisema subcutáneo. La radiografía postero-anterior de tórax demostró la presencia de neumotórax mayor del 30% (fig. 1), por lo que se decidió la colocación de drenaje endotorácico de 16 Fr en quinto espacio intercostal izquierdo a nivel de línea axilar anterior, con resolución del cuadro tras 5 días de ingreso. Se retiró el drenaje pleural y fue dado de alta hospitalaria.

Tres días después el paciente acudió de nuevo a Urgencias por dolor de similares características; se realizó una nueva radiografía de tórax donde se evidenció recidiva del neumotórax, indicándose de nuevo drenaje pleural,

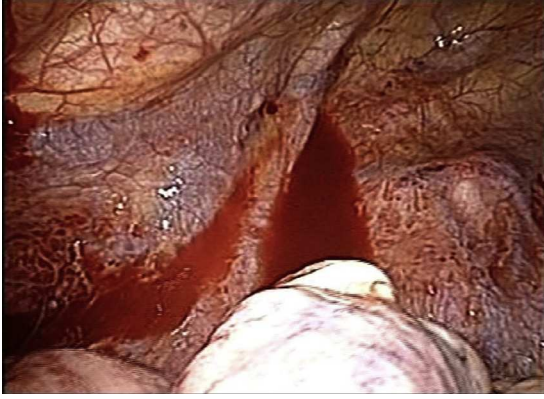colocado en la misma localización que el previo. Durante su estancia presentó fuga aérea persistente, por lo que se indicó una toracoscopia exploradora (fig. 2), donde se observó fuga aérea a nivel de ápex pulmonar izquierdo. Se realizó segmentectomía apical atípica con resolución de la misma. Al quinto día postoperatorio el paciente fue dado de alta sin complicaciones.

### Discusión

El síndrome de Marfan conlleva una alteración en la síntesis de las fibras de colágeno, la cual provoca una reducción en la elasticidad y la fuerza tensil a nivel de los bronquiolos terminales que facilita la aparición de blebs, ampollas y quistes pulmonares<sup>3</sup>. Estas lesiones predisponen a un mayor riesgo de aparición tanto de neumotórax espontáneo como



**Figura 1 – Radiografía de tórax en espiración forzada donde se evidencia neumotórax izquierdo.**



**Figura 2 – Toracoscopia exploradora donde se evidencian ampollas a nivel de ápex izquierdo.**

de bilateralidad del mismo, de recidiva y de fuga aérea persistente<sup>5</sup>.

Por ello, en estos pacientes se debe actuar de una forma más agresiva, indicando la cirugía de forma precoz. La vía de abordaje toracoscópica es la de elección, tal como lo es en la población general.

No existe consenso a nivel internacional sobre la actitud relativa a las ampollas en pacientes asintomáticos. En general, se opta por tratamiento conservador aunque hay autores que optan por el tratamiento quirúrgico o la pleurodesis<sup>3</sup>.

## BIBLIOGRAFÍA

1. Hall JR, Pyeritz RE, Dudgeon DL, Haller Jr JA. Pneumothorax in the Marfan syndrome: Prevalence and therapy. *Ann Thorac Surg.* 1984;37:500–4.
2. Karpman C, Aughenbaugh GL, Ryu JH. Pneumothorax and ampollae in Marfan syndrome. *Respiration.* 2011;82:219–24.
3. Rigante D, Segni G, Bush A. Persistent spontaneous pneumothorax in an adolescent with Marfan's syndrome and pulmonary bullous dysplasia. *Respiration.* 2001;68:621–4.
4. Wood JR, Bellamy D, Child AH, Citron KM. Pulmonary disease in patients with Marfan syndrome. *Thorax.* 1984;39:780–4.
5. Grupo de Trabajo de la SEPAR. Normativa sobre diagnóstico y tratamiento del neumotórax. *Arch Bronconeumol.* 2002;38:589–95.

Carlos Fortea-Sanchis\*, Vicente Ángel Yepes,  
Pablo Priego Jiménez, David Martínez-Ramos y  
Javier Escrig Sos

*Servicio de Cirugía General y Digestiva,  
Hospital General de Castellón, Castellón, España*

\* Autor para correspondencia.

Correo electrónico: [carlosfortea@gmail.com](mailto:carlosfortea@gmail.com)  
(C. Fortea-Sanchis).

0009-739X/\$ – see front matter

© 2013 AEC. Publicado por Elsevier España, S.L.U. Todos los derechos reservados.

<http://dx.doi.org/10.1016/j.ciresp.2013.05.018>