

La imagen del mes

Fístula arteriovenosa de territorio mesentérico inferior

Arteriovenous fistula in the inferior mesenteric territory

Silvia Carbonell*, Sergio Ortiz, Pablo Enriquez y Félix Lluis

Servicio de Cirugía General y del Aparato Digestivo, Hospital General Universitario de Alicante, Alicante, España

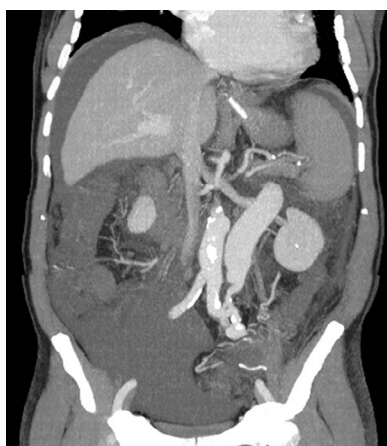


Figura 1

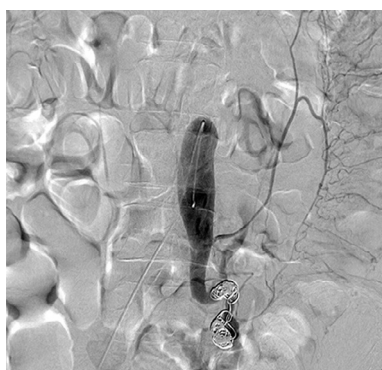


Figura 2

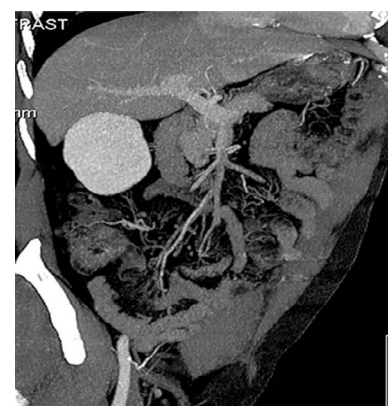

Figura 3

Varón de 66 años en el que se practicó una sigmoidectomía hace 17 años por diverticulosis; miocardiopatía hipertrófica, fibrilación auricular en tratamiento con Sintrom[®]. Refiere dolor abdominal de 4 días de evolución, náuseas y vómitos; el abdomen está distendido, timpánico doloroso de modo difuso sin signos de irritación peritoneal; en la analítica destaca: 7.910 L, 82% N, Quick 26%; INR 2,93.

La tomografía computerizada evidencia trombosis parcial de la vena mesentérica superior (VMS), con fístula arteriovenosa de la arteria mesentérica inferior a la vena mesentérica inferior (VMI) (fig. 1). Se procede a embolización, alcanzándose en este procedimiento el sellado completo de la fístula (fig. 2). A los 3 meses postembolización se aprecia repermeabilización de la VMS con trombosis completa de la VMI embolizada (fig. 3).

* Autor para correspondencia.

Correo electrónico: sayasilv@hotmail.com (S. Carbonell).

0009-739X/\$ - see front matter © 2013 AEC. Publicado por Elsevier España, S.L. Todos los derechos reservados.

<http://dx.doi.org/10.1016/j.ciresp.2013.06.015>