

Duodenoduodenostomía laterolateral laparoscópica por páncreas anular del adulto[☆]

Laparoscopic side-to-side duodenoduodenostomy for adult annular pancreas

El páncreas anular es una anomalía congénita rara que normalmente se diagnostica en los recién nacidos. Su diagnóstico en el adulto es infrecuente, siendo una de las pocas anomalías congénitas del tracto gastrointestinal que puede comenzar con síntomas en el adulto¹.

Presentamos el caso de una mujer de 65 años que consultó por dispepsia habitual y cuadro de vómitos de 2-3 meses de tiempo de evolución. La gastroscopia demostró una estenosis al nivel de la segunda porción duodenal por compresión extrínseca. Tanto el estudio baritado gastroduodenal (fig. 1) como la TAC mostraron dilatación del bulbo duodenal, con dificultad de paso de contraste al resto del duodeno, y estenosis de la porción proximal de la segunda porción duodenal, sugestiva de páncreas anular, y la RM confirmó el diagnóstico de páncreas anular que englobaba la segunda porción duodenal.

Con este diagnóstico la paciente fue intervenida por vía laparoscópica, en posición francesa y en antitrendelemburg, con el cirujano entre las piernas y con óptica de 0°; se colocaron 4 trocares en el cuadrante superior derecho (2 de 12, supraumbilical y línea axilar anterior, y 2 de 5, subxifoideo derecho y línea axilar media) y se confirmaron los hallazgos preoperatorios, la gran dilatación de la primera porción duodenal y el páncreas que rodeaba la segunda porción. Tras la realización de una amplia maniobra de Kocher, se confeccionó una anastomosis duodenoduodenal laterolateral manual monoplane con seda 2/0 (fig. 2). El postoperatorio cursó sin complicaciones y la paciente fue dada de alta al quinto día tras haber tolerado la dieta oral. Actualmente, con seguimiento de 2 años, la paciente permanece asintomática.

La incidencia del páncreas anular es de uno por cada 12.000 a 15.000 recién nacidos vivos, y uno de cada 70 niños con síndrome de Down². En más del 70% de los casos se asocia a otras malformaciones tales como atresia o estenosis duodenal, malrotación intestinal, atresia esofágica y anomalías cardiovasculares². El diagnóstico en el adulto es infrecuente (3 en 20.000 autopsias)³, y se realiza durante el estudio de una obstrucción duodenal.

En los adultos solo un 33% de los casos son sintomáticos¹ y dependen del grado de estenosis causada por el anillo del tejido pancreático y su localización. La principal forma de presentación son los vómitos, en el 90% de los casos suelen ser alimentarios y no biliosos, porque la localización más frecuente es a nivel preampular². Otro tipo de presentaciones son pancreatitis, úlcera péptica e ictericia obstructiva. También se ha demostrado asociación con tumores pancreáticos y de conductos biliares^{1,4}.

El diagnóstico en los niños se suele establecer por ultrasonografía prenatal, por objetivarse polihidramnios e imagen de doble burbuja típica de obstrucción duodenal². En el adulto la obstrucción intestinal se estudia por medio de gastroscopia, tránsito baritado, TAC, RM y/o CPRE. Se observa la dilatación proximal del duodeno, un defecto por compresión de la 2.ª porción y un aflamamiento distal. Sin embargo, en una revisión realizada por Urayama et al.⁵, en un 40% de los casos el diagnóstico de certeza se confirmó en el momento de la cirugía. Con el desarrollo y evolución de las técnicas de imagen este porcentaje va en descenso.

El tratamiento de elección es quirúrgico, habiéndose descrito una gran variedad de técnicas quirúrgicas, así como de procedimientos endoscópicos⁵. Descartada la sección del anillo pancreático por la alta tasa de fístulas pancreáticas, la técnica más habitual es la realización de un *bypass*, bien sea gastroyeyunal, duodenoyeyunal bien duodenoduodenal.

Actualmente cualquiera de estas anastomosis son realizables por vía laparoscópica⁶⁻⁸. En nuestra opinión, la duodenoduodenal es la mejor opción cuando es factible, ya que evita

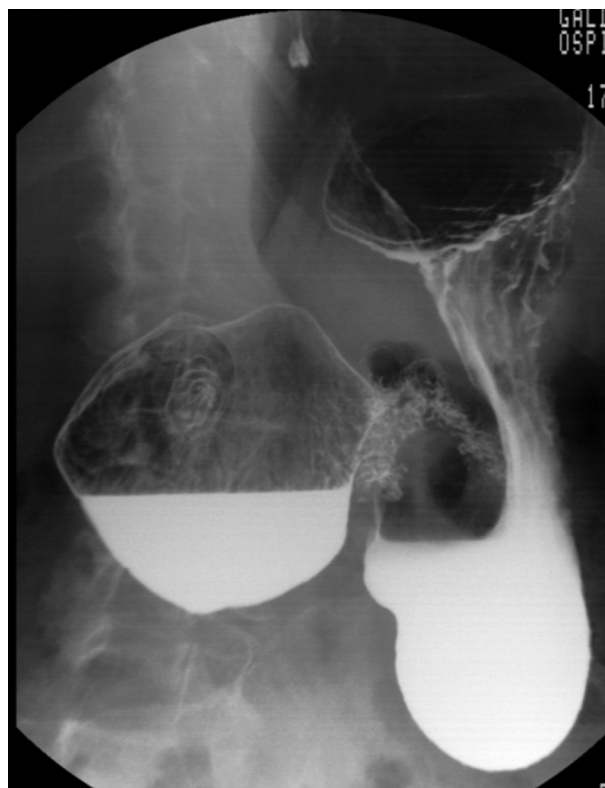


Figura 1 – Baritado gastroduodenal.

[☆] Vídeo de la cirugía presentado en el 29 Congreso Nacional de Cirugía.

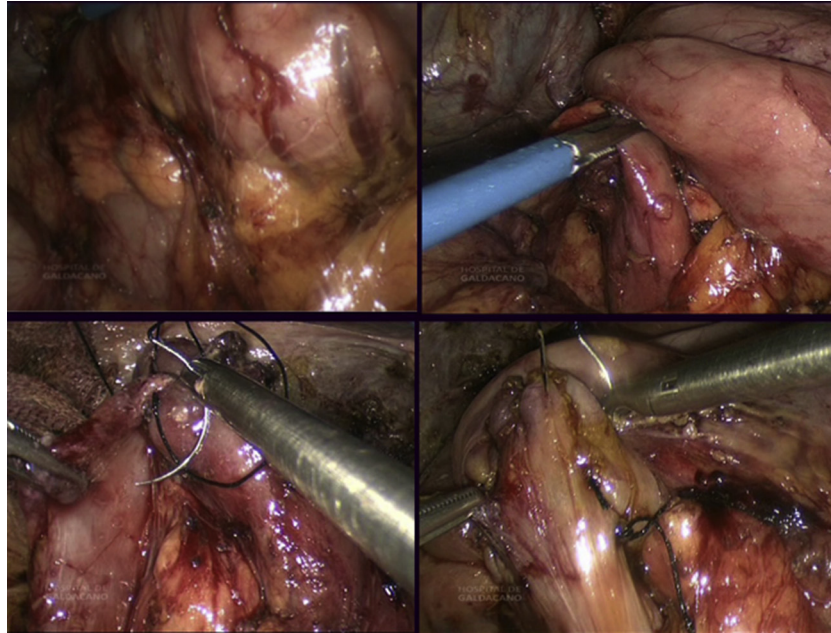


Figura 2 – Anastomosis duodenoduodenal laterolateral manual monoplane con seda 2/0.

el reflujo gástrico biliar de la gastroyeyunal y la probabilidad de un síndrome de asa ciega de la duodenoeyeyunal^{7,8}.

La duodenoduodenal se puede realizar en diamante, según la técnica de Kimura⁹ o laterolateral, como en nuestra paciente. Hay autores que creen que esta anastomosis es más dificultosa en el adulto⁶, porque el duodeno es menos móvil y, de hecho, no hemos encontrado ningún caso en la literatura en el que se describa la realización de esta técnica en el adulto por laparoscopia. Sin embargo, nosotros pensamos que el hecho de que haya una obstrucción crónica de la 2.ª porción duodenal hace que la 1.ª porción esté muy dilatada, y ello facilita la técnica de la duodeno-duodenostomía L-L, eso sí, tras haber realizado una amplia movilización duodenal por medio de una maniobra de Kocher.

En cuanto al pronóstico, en los niños depende de la asociación a otras malformaciones. En el adulto hay autores que aconsejan realizar una duodenopancreatectomía cefálica de inicio por el alto riesgo de coexistencia de una neoplasia de páncreas, sobre todo si hay obstrucción biliar. Y si no se opta por ello, se debe hacer un seguimiento de por vida muy estrecho por el alto riesgo de degeneración maligna.

BIBLIOGRAFÍA

1. Bouassida M, Sassi S, Touinsi H, Mongi M, Fadhel C, Chebbi F. A rare cause of proximal intestinal obstruction in adults: Annular pancreas: A case report. *Pan Afr Med J.* 2011;10:56.
2. Galindo J, Tamayo L, Moreno O. Páncreas anular: a propósito de un caso. *Rev Cuadernos.* 2008;53:48-51.
3. Ladd AP, Madura JA. Congenital duodenal anomalies in the adult. *Arch Surg.* 2001;136:576-84.

4. Yazawa N, Imaizumi T, Furukawa D, Matsuyama M, Gunji H, Kato K, et al. An annular pancreas associated with carcinoma of the papilla of Vater: Report of a case. *Surg Today.* 2012;42:497-501.
5. Urayama S, Kozarek R, Ball T, Brandabur J, Traverso L, Ryan J, et al. Presentation and treatment of annular pancreas in an adult population. *Am J Gastroenterol.* 1995;90:595-9.
6. De Ugarte DA, Dutton EP, Hiyama DT. Annular pancreas in the adult: Management with laparoscopic gastrojejunostomy. *Am Surg.* 2006;72:71-3.
7. Rothenberg SS. Laparoscopic duodenoduodenostomy for duodenal obstruction in infants and children. *J Pediatr Surg.* 2002;37:1088-9.
8. Van der Zee DC. Laparoscopic repair of duodenal atresia: Revisited. *World J Surg.* 2011;35:1781-4.
9. Licona CM, Cornejo A, Pérez H, Zaldivar JA, Mora JR. Duodenoduodenostomía laparoscópica para tratamiento de obstrucción duodenal congénita. *Rev Mex Cir Ped.* 2007;14:3.

Izaskun Badiola*, Eva Las Navas, Amaia Sanz, Begoña Estraviz y Francisco Javier Ibañez

Servicio de Cirugía General y del aparato Digestivo, Hospital Galdakao-Usansolo, Usansolo, España

* Autor para correspondencia.

Correo electrónico: izaskunbadiola@hotmail.com (I. Badiola).

0009-739X/\$ – see front matter

© 2013 AEC. Publicado por Elsevier España, S.L.U. Todos los derechos reservados.

<http://dx.doi.org/10.1016/j.ciresp.2013.05.012>