

La imagen del mes

Fístula colecistocólica

Cholecystocolic fistula

Beatriz de Andrés Asenjo*, Jesús González Perea, Francisca Moreno Racionero y José Rabadán Jiménez

Servicio de Cirugía General y del Aparato Digestivo, Hospital Clínico Universitario, Valladolid, España

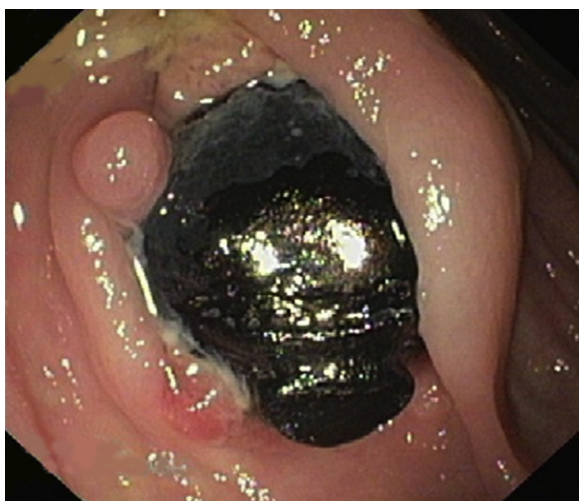

Figura 1

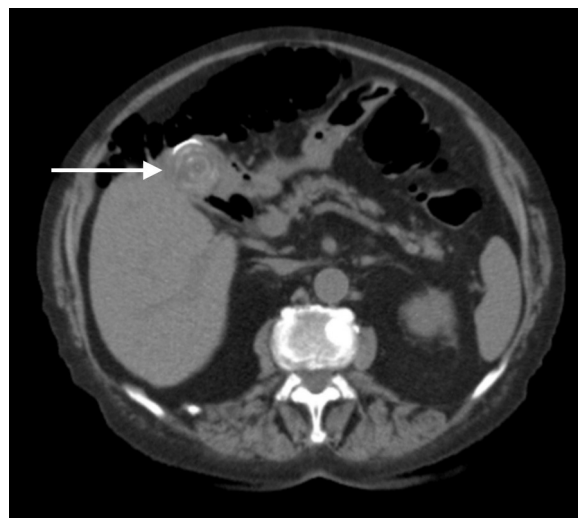


Figura 2

Mujer de 87 años con mal estado general de 4 meses de evolución, dolor abdominal difuso, melenas, hiporexia y pérdida de peso.

En la analítica destaca anemia de 7,4 g/dl. Se realiza colonoscopia que muestra angiodisplasias en colon derecho y cálculo de 2 cm impactado en colon transverso proximal, entre 2 pliegues mucosos (fig. 1), y TAC abdominal (fig. 2) donde existe aerobilia, masa quística en cabeza pancreática y gran cálculo en fundus vesicular en contacto con ángulo hepático colónico. Se desestima tratamiento quirúrgico ante la negativa de la paciente a la cirugía.

Diagnóstico: fístula colecistocólica.

* Autor para correspondencia.

Correo electrónico: beatrizdeandres007@yahoo.es (B. de Andrés Asenjo).

0009-739X/\$ – see front matter © 2013 AEC. Publicado por Elsevier España, S.L. Todos los derechos reservados.

<http://dx.doi.org/10.1016/j.ciresp.2013.02.008>