

Original

Electrocoagulación sobre un fragmento de músculo recto anterior abdominal para el control de la hemorragia presacra durante la resección rectal

José Enrique Casal Núñez *, María Teresa García Martínez y Alejandro Ruano Poblador

Hospital Meixoeiro, Complejo Hospitalario Universitario, Unidad de Coloproctología, Vigo, España

INFORMACIÓN DEL ARTÍCULO

Historia del artículo:

Recibido el 24 de julio de 2011

Aceptado el 23 de octubre de 2011

On-line el 16 de febrero de 2012

Palabras clave:

Hemorragia presacra

Venas presacras

Hemorragia

Músculo recto abdominal

RESUMEN

Introducción: La hemorragia venosa presacra durante la movilización del recto es baja, pero a menudo masiva e incluso letal. Nuestro objetivo conocer *in vitro* el resultado de la electrocoagulación aplicada a un fragmento de músculo sobre la superficie del hueso sacro y comunicar nuestros resultados en el control del sangrado venoso presacro durante la resección rectal por neoplasia maligna de recto.

Material y Método: *In vitro* se aplicó coagulación monopolar con selector al máximo de potencia sobre un fragmento muscular de 2 × 2 cm aplicado a la cara anterior de la IV vértebra sacra hasta conseguir el punto de ebullición. Este método fue usado en 6 pacientes con hemorragia del plexo venoso presacro.

Resultados: En el estudio *in vitro* se alcanzó el punto de ebullición a los 90 s. de la aplicación de corriente monopolar sobre el fragmento muscular. En 6 pacientes con hemorragia venosa presacra se aplicó electrocoagulación a un fragmento de músculo recto abdominal de 2 × 2 cm presionado sobre la superficie del hueso sacro, logrando el cese del sangrado en todos los casos.

Conclusiones: El uso de electrocoagulación indirecta sobre un fragmento de músculo recto abdominal es una técnica sencilla y altamente efectiva en el control de la hemorragia venosa presacra.

© 2011 AEC. Publicado por Elsevier España, S.L. Todos los derechos reservados.

Electrocoagulation on a fragment of anterior abdominal rectal muscle for the control of presacral bleeding during rectal resection

ABSTRACT

Introduction: Presacral venous haemorrhage during rectal movement is low, but is often massive, and even fatal. Our objective is the “*in vitro*” determination of the results of electrocoagulation applied to a fragment of muscle on the sacral bone surface during rectal resection due to a malignant neoplasm of the rectum.

Material and method: Single-pole coagulation was applied “*in vitro*” with the selector at maximum power on a 2 × 2 cms muscle fragment, applied to the anterior side of the IV

Keywords:

Presacral haemorrhage

Presacral veins, Haemorrhage

Rectus abdominis muscle

* Autor para correspondencia.

Correo electrónico: jose.enrique.casal.nunez@sergas.es (J.E. Casal Núñez).

0009-739X/\$ - see front matter © 2011 AEC. Publicado por Elsevier España, S.L. Todos los derechos reservados.

doi:10.1016/j.ciresp.2011.10.015

sacral vertebra until reaching boiling point. The method was used on 6 patients with bleeding of the presacral venous plexus.

Results: In the "in vitro" study, boiling point was reached in 90 seconds from applying the single-pole current on the muscle fragment.

Electrocoagulation was applied to a 2 × 2 cm rectal muscle fragment in 6 patients with presacral venous haemorrhage, using pressure on the surface of the presacral bone, with the stopping of the bleeding being achieved in all cases.

Conclusions: The use of indirect electrocoagulation on a fragment of the rectus abdominis muscle is a straightforward and highly effective technique for controlling presacral venous haemorrhage.

© 2011 AEC. Published by Elsevier España, S.L. All rights reserved.

Introducción

El plexo venoso presacro (PVP) está formado por dos venas laterales sacras y una vena sacra media conectadas entre sí por venas comunicantes (fig. 1). Su conexión con el sistema venoso vertebral interno se realiza a través de las venas basivertebrales (VVBV), las cuales atraviesan la esponjosa del hueso por pequeños forámenes situados en la cara anterior del sacro^{1,2}. La hemorragia venosa presacra durante la movilización rectal es debida a la lesión del PVP, no visible porque está cubierto por la fascia presacra. La lesión de la misma puede provocar una hemorragia masiva^{3,4} e incluso letal². La capacidad de retracción de VVBV dentro de los forámenes hace que diversos métodos convencionales de hemostasia sean ineficaces⁵.

La técnica de la electrocoagulación a través de un fragmento de músculo recto anterior del abdomen ha sido descrita por Xu y Lin en 1994⁶ y posteriormente utilizada por Harrison et al⁷ y Ayuste y Roxas⁸ en 8 y 6 pacientes respectivamente.

Presentamos nuestra experiencia en el control de la hemorragia venosa presacra utilizando esta técnica.

Material y Método

En estudios *in vitro* se aplicó coagulación monopolar seleccionando coagulación de contacto 1, con selector al máximo de

potencia (electrobisturí Martin, Medizin- Technik-Germany, modelo ME 411®), sobre un fragmento muscular vacuno de 2 × 2 cm aplicado a la cara anterior de la IV vértebra sacra hasta conseguir el punto de ebullición (fig. 2).

Entre enero de 2002 y mayo de 2011, seis de 472 pacientes intervenidos por neoplasia maligna de recto sufrieron hemorragia venosa presacra. Realizamos un estudio retrospectivo observacional de estos pacientes a los que se le aplicó la técnica de electrocauterio a través de un fragmento de músculo recto abdominal para el control de la hemorragia presacra durante la movilización rectal. Como primera maniobra se realizó presión digital para controlar el sangrado, se reseco un fragmento de músculo recto anterior abdominal (MRAA) de aproximadamente 2 × 2 cm y, tras retirar el dedo, fue trasladado y presionado sobre la zona de sangrado aplicando sobre él coagulación de contacto monopolar a través de una larga pinza de disección con el selector al máximo de potencia hasta conseguir el punto de ebullición. Con dicha maniobra se logra que, en algunas ocasiones, el fragmento muscular quede firmemente adherido a la superficie ósea.

Resultados

En el estudio *in vitro* se alcanzó el punto de ebullición a los 90 s de la aplicación de corriente monopolar sobre el fragmento muscular, permaneciendo éste adherido firmemente a la superficie ósea.

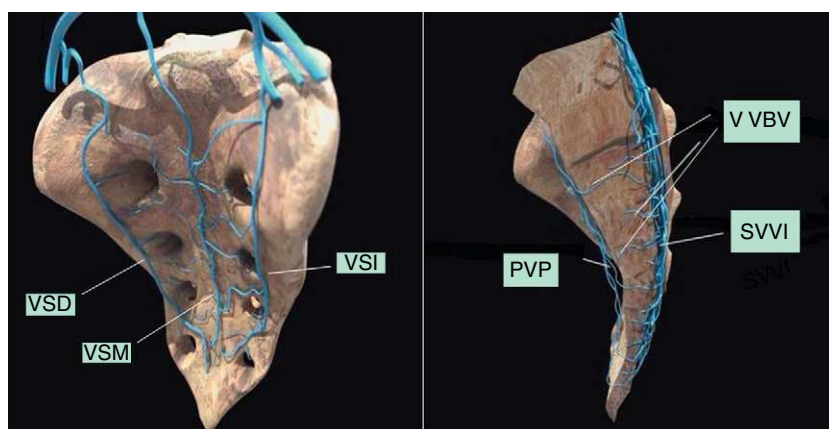


Figura 1 – Plexo venoso sacro. VSM: vena sacra media; VSD: vena sacra derecha; VSI: vena sacra izquierda; PVP: plexo venoso presacro; VVBV: venas basivertebrales; SVVI: sistema venoso vertebral interno.



Figura 2 – Electrocoagulación indirecta in vitro.

En todos los pacientes en los que se empleó este método para el control de la hemorragia presacra el resultado fue satisfactorio (tabla 1). En un paciente, el taponamiento con compresas durante 48 horas había resultado ineficaz y en otro el sangrado continuaba a pesar de la aplicación de taponamiento, Surgicel® y Floseal®. En otro paciente, tras intervención de Hartmann, presentó un hematoma pélvico y sangrado transrectal. La hemorragia persistía tras dos intentos fallidos de taponamiento pélvico y empleo de Surgicel® y Floseal®. En los 4 pacientes restantes se empleó como primera elección. En 1 paciente hubo que utilizar 2 fragmentos musculares por no cesar definitivamente el sangrado y 4 fragmentos en otro paciente por la existencia de varios focos de sangrado. En 3 casos el músculo quedó firmemente adherido a la superficie ósea y fue dejado en su lugar y en los restantes fue removido sin que se objetivase hemorragia.

Discusión

Tras la presión directa sobre la zona de sangrado como primera maniobra, diversos métodos se han empleado para el tratamiento de la hemorragia venosa presacra durante la resección rectal por cáncer. La ligadura de la arteria ilíaca interna no es efectiva y puede ocasionar necrosis glútea y vesical⁹. La ligadura de la vena ilíaca interna dificulta el

drenaje venoso de sus tributarias, incrementa la presión en el plexo sacro y se exagera la hemorragia^{2,9-11}. Papalambros et al¹² comunican los beneficios potenciales del clampaje temporal de la aorta resultando en una hipotética disminución del flujo sanguíneo de la vena cava y sus tributarias, lográndose un descenso de la presión hidrostática en el plexo sacro y consecuentemente una disminución de la hemorragia. Esto permitiría la identificación del punto de sangrado y su sutura. Wang et al² clasifican las lesiones del plexo venoso sacro en tres tipos: lesión de las venas presacras (I), lesión de las venas presacras y de las venas basivertebrales de calibre < 2 mm (II), y lesión de las venas presacras y de las venas basivertebrales > 2 mm (III). En nuestra opinión esta técnica podría ser realizable en los casos de lesión tipo I, posiblemente las que presentan menor dificultad de ser tratadas y para las que existen otros métodos menos cruentos, y sería difícilmente aplicable a las lesiones de las VVBV tras su retracción en el periostio.

La utilización de un taponamiento pélvico puede lograr un control efectivo de la hemorragia pero sus desventajas son la necesidad de reintervención, el riesgo de sepsis, recidiva de la hemorragia^{3,7,8,13-16} y predisposición a dehiscencia cuando se coloca adyacente a una anastomosis reciente⁷.

Desde que en 1985 Wang et al² describiesen el uso de thumbtacks para el control de esta complicación, su aplicación se ha extendido y ha sido objeto de múltiples comunicaciones, la mayoría de ellas con éxito de la técnica. Sin embargo su colocación puede ser extremadamente difícil^{8,17}, sobre todo en pelvis estrechas¹⁸, cuando el contorno del sacro no es suficientemente liso y regular o en enfermedad osteoporótica del hueso^{19,20}. El fracaso del procedimiento^{13,14,18,21}, el desarrollo de un hematoma presacro, dolor crónico, el desprendimiento del thumbtack, su migración y extrusión per-anal²⁰ y sobre todo la necesidad de un equipamiento no siempre disponible rutinariamente en el quirófano^{7,13}, han dado paso a una serie de alternativas que incluyen el uso de cemento y cera ósea^{14,22}, taponamiento pélvico con material protésico de mama¹⁹ o bolsa de suero²³, esponjas hemostáticas y pegamento de cianacrilato^{24,25}, injerto de pericardio bovino²⁶, sutura de músculo recto abdominal¹⁵ y utilización de grapas de titanio con fijación al sacro de un injerto de hueso esponjoso²¹.

El estudio *in vitro* no refleja exactamente la situación clínica real, pero demuestra que la aplicación de la coagulación indirecta a través de un fragmento muscular produce su rápida vaporización y su firme adherencia a la superficie ósea.

Tabla 1 – Datos y resultados en pacientes con hemorragia presacra durante movilización rectal

Edad (años)	Sexo	Diagnostico	Operación	Procedimiento primario	MRA	Seguimiento
62	F	Cáncer recto	RAP	Taponamiento pélvico	1 fragmento	No complicaciones
58	M	Cáncer recto	RAP	Electrocoagulación MRA	1 fragmento	No complicaciones
71	F	Cáncer recto	RA	Taponamiento pélvico, Surgicel® y Floseal®	2 fragmentos	No complicaciones
59	M	Cáncer recto	RAP	Electrocoagulación MRA	1 fragmento	No complicaciones
79	M	Cáncer recto	RA	Electrocoagulación MRA	1 fragmento	No complicaciones
72	M	Metástasis rectal de cáncer gástrico	Hartmann	Taponamiento pélvico, Surgicel® y Floseal®	4 fragmentos	No complicaciones

MRA: Músculo recto abdominal; RA: Resección anterior; RAP: Resección abdominoperineal.

El músculo es un tejido blando, fácilmente amoldable a la superficie ósea y a sus forámenes, y contiene aproximadamente un 75% de su peso en agua. El agua es una gran conductora de la energía, no en sí misma sino por los componentes disueltos en ella. La aplicación de coagulación sobre el músculo da lugar a un humo quirúrgico que se crea cuando el tejido es calentado y el fluido celular se vaporiza por la acción térmica de la fuente de energía. Cuando esto ocurre se produce el punto de ebullición, que es el punto óptimo de coagulación.

Xu y Lin⁶ en 1994 comunicaron su experiencia con el uso de este método en 11 pacientes. Desde entonces otros autores^{7,8} han utilizado esta técnica con resultados satisfactorios para el control de la hemorragia venosa presacra, en algunos casos tras el fracaso de otras alternativas. Puede ser utilizado en varios puntos⁷ y en el caso de que el músculo no quede adherido al hueso no implica el fracaso de la técnica⁶.

En nuestra experiencia, el tiempo transcurrido desde el inicio de la coagulación hasta el control de la hemorragia fue menor a 2 minutos. Fue necesario repetir mismo procedimiento en el mismo acto quirúrgico por sangrado residual en 1 paciente y en todos los casos se consiguió el cese de la hemorragia incluso cuando el taponamiento pélvico o el uso de esponja y Floseal[®] habían fracasado. En nuestra opinión este método de control presenta las ventajas de que es rápido, de fácil ejecución, eficaz y sin complicaciones intra o postoperatorias.

Conclusiones

La aplicación de coagulación indirecta a través de un fragmento libre de músculo recto anterior del abdomen presionado sobre la zona de sangrado es, en nuestra experiencia, un método práctico y efectivo en el control de la hemorragia venosa presacra.

Conflicto de intereses

Los autores declaran no tener ningún conflicto de intereses.

BIBLIOGRAFÍA

1. Baqué P, Karimjee B, Iannelli A, Benizri E, Rahili A, Benchimol D, et al. Anatomy of the presacral venous Plexus: implications for rectal surgery. *Surg Radiol Anat.* 2004;26:355-8.
2. Wang QY, Shi WJ, Zhao YR, Zhou WQ, He ZG. New concepts in severe presacral hemorrhage during proctectomy. *Arch Surg.* 1985;12:1013-20.
3. Zama N, Fazio VW, Jagelman DG, Lavery IC, Weakley FL, Church JM. Efficacy of pelvic packing in maintaining hemostasis after rectal excision for cancer. *Dis Colon Rectum.* 1988;31:923-8.
4. Barras JP, Fellmann T. Massive hemorrhage from presacral veins during resection of the rectum, *Helv Chir. Acta.* 1992;59:335-9.
5. Tomacruz RS, Bristow RE, Montz FJ. Management of pelvic hemorrhage. *Surg Clin North Am.* 2001;81:925-48.
6. Xu J, Lin J. Control of presacral hemorrhage with electrocautery through a muscle fragment pressed on the bleeding vein. *J Am Coll Surg.* 1994;179:351-2.
7. Harrison JL, Hooks VH, Pearl RK, Cheape JD, Lawrence MA, Orsay CP, et al. Muscle fragment welding for control of massive presacral bleeding during rectal mobilization: a review of eight cases. *Dis Colon Rectum.* 2003;46:1115-7.
8. Ayuste Jr E, Roxas MF. Validating the use of rectus muscle fragment welding to control presacral bleeding during rectal mobilization. *Asian J Surg.* 2004;27:18-21.
9. Binder S, Mitchell G. The control of pelvic hemorrhage by ligation of the hypogastric artery. *South Med J.* 1960;53:837-43.
10. Hata M, Kawahara N, Tomita K. Influence of ligation of the internal iliac veins on the venous plexuses around the sacrum. *J Orthop Sci.* 1998;3:264-71.
11. McPortland KJ, Hyman NH. Damage control: what is its role in colorectal surgery. *Dis Colon Rectum.* 2003;46:981-6.
12. Papalambros E, Sigala F, Felekouras E, Prassas E, Giannopoulos A, Aessopos A, et al. Management of massive presacral bleeding during low pelvic surgery- An alternative technique. *Zentralbl Chir.* 2005;130:267-9.
13. Germanos S, Bolanis I, Saeden M, Baratsis S. Control of presacral venous bleeding during rectal surgery. *Am J Surg.* 2010;200:e33-5.
14. Becker A, Koltun L, Shulman C, Sayfan J. Bone cement for control of massive presacral bleeding. *Colorectal Dis.* 2008;10:409-10.
15. Remzi FH, Oncel M, Fazio VW. Muscle tamponade to control presacral venous bleeding: report of two cases. *Dis Colon Rectum.* 2002;45:1109-11.
16. Kumar S, Malhotra N, Chumbers S, Gupta P, Aruna J, Roy KK, et al. Control of presacral venous bleeding, using thumbtacks. *Arch Gynecol Obstet.* 2007;276:385-6.
17. Timmons MC, Kohler MF, Addison WA. Thumbtack use for control of presacral bleeding, with description of an instrument for thumbtack application. *Obstet Gynecol.* 1991;78:313-5.
18. Suh M, Shaikh JR, Dixon AM, Smialeck JE. Failure of thumbtacks used in control of presacral hemorrhage. *Am J Forensic Med Pathol.* 1992;13:324-5.
19. Braley SC, Schneider PD, Bold RJ, Goodnight JE, Khatri VP. Controlled tamponade of severe presacral venous hemorrhage. *Dis Colon Rectum.* 2002;45:140-2.
20. Lacerda-Filho A, Duraes L, Santos HF. Displacement and per-anal extrusion of a hemostatic sacral thumbtack: Report of case. *J Pelvic Med Surg.* 2004;10:319-22.
21. Wang LT, Feng CC, Wu CC, Hsiao CW, Weng PW, Jao SW. The use of table fixation staples to control massive presacral hemorrhage: a successful alternative treatment. Report of a case *Dis Colon Rectum.* 2009;52:159-61.
22. Civelek A, Yegen C, Aktan AO. The use of bonewax to control massive presacral bleeding. *Surg Today.* 2002;32:944-5.
23. Ng XY, Chiou WC, Chang SW. Controlling a presacral hemorrhage by using a saline bag: report of a case. *Dis Colon Rectum.* 2008;51:972-4.
24. Losanoff JE, Richman BW, Jones JW. Cyanoacrylate adhesive in management of severe presacral bleeding. *Dis Colon Rectum.* 2002;45:1118-9.
25. Van der Vurst TJ, Bodegom ME, Rakic S. Tamponade of presacral hemorrhage with hemostatic sponges fixed to the sacrum with endoscopic helical hackers: report of two cases. *Dis Colon Rectum.* 2004;47:1550-3.
26. D'Ámbra L, Berti S, Bonfante P, Bianchi C, Gianquinto D, Falco E. Hemostatic step-by-step procedure to control presacral bleeding during laparoscopic total mesorectal excision. *World J Surg.* 2009;33:812-5.