

BIBLIOGRAFÍA

- Schwenk W, Haase O, Neudecker J, Muller J. Short term benefits for laparoscopic colorectal resection. *Cochrane Database Syst Rev.* 2005;3:cd003145.
 - Dozois EJ, Larson DW, Dowdy SC, Poola VP, Holubar SD, Cima RR. Transvaginal colonic extraction following combined hysterectomy and laparoscopic total colectomy: a natural orifice approach. *Tech Coloproctol.* 2008;12:251-4.
 - Franklin Jr ME, Ramos R, Rosenthal D, Schuessler W. Laparoscopic colonic procedures. *World J Surg.* 1993;17:51-6.
 - Franklin ME, Kazantsev GB, Abrego D, Diaz-E JA, Balli J, Glass JC. Laparoscopic surgery for stage III colon cancer. Long-term follow-up. *Surg Endosc.* 2000;14:612-6.
 - Knol J, D'Hondt M, Dozois EJ, Vanden Boer J, Malisse P. Laparoscopic-assisted sigmoidectomy with transanal specimen extraction: a bridge to NOTES? *Tech Coloproctol.* 2009;13:65-8.
 - Ooi BS, Quah HM, Fu CWP, Eu KW. Laparoscopic high anterior resection with natural orifice specimen extraction (NOSE) for early rectal cancer. *Tech Coloproctol.* 2009;13:61-4.
- José Ignacio Rodríguez García*, María Moreno Gijón, Pablo Granero Castro, Ana Llana Folgueras y Juan José González González
- Sección de Coloproctología, Servicio de Cirugía General y del Aparato Digestivo, Departamento de Cirugía, Universidad de Oviedo, Hospital Universitario Central de Asturias, Oviedo, Asturias, España
- * Autor para correspondencia.
Correo electrónico: jirgar@telecable.es (J.I. Rodríguez García).
- 0009-739X/\$ – see front matter
© 2010 AEC. Publicado por Elsevier España, S.L. Todos los derechos reservados.
doi:10.1016/j.ciresp.2010.05.018

Raquitismo hipofosfatémico del adulto: evolución a lo largo de 30 años de un caso singular

Hypophosphatemic rickets in the adult: evolution of an atypical case over 30 years

El raquitismo hipofosfatémico, tanto en su variante familiar como inducido por tumores, es un trastorno infrecuente del metabolismo caracterizado por hipofosfatemia en relación con la pérdida de fosfatos en el túbulo renal proximal, raquitismo normocalcémico, defectos en la mineralización ósea y baja estatura. Entre las variantes familiares existen formas autosómicas dominantes y recesivas, si bien la mayor parte de los casos presentan herencia dominante ligada al cromosoma X en relación con mutaciones inactivadoras del gen *PHEX*, que codifica una metaloproteasa reguladora del *fibroblast growth factor-23* (FGF-23), encargado del incremento en la excreción renal de fosfatos y, secundariamente, del descenso en la actividad de 1- α -hidroxilasa. Estudios recientes parecen confirmar que el aumento en la actividad del FGF-23 por distintos mecanismos genéticos está en el origen de la mayor parte de los raquitismos hipofosfatémicos familiares y que la producción inapropiada de esta hormona por determinados tumores es la causa de los infrecuentes casos de osteomalacia oncogénica^{1,2}.

En 1977 Castrillo et al publicaron un artículo que lleva por título «Raquitismo hipofosfatémico de aparición tardía. Revisión de la literatura con presentación de dos nuevos casos y su respuesta terapéutica»³. Uno de los casos comunicados recalaría años más tarde en nuestro centro. Se trataba de un varón al que diagnosticaron a los 35 años en un

hospital extranjero de hiperparatiroidismo por un cuadro de dolor en talones y costillas y pérdida de fuerza progresiva asociados a desmineralización ósea difusa, fracturas en pelvis, calcemia normal, fosfatemia baja y fosfatasa alcalina elevada. Tres años después, en 1970, regresó a España con este cuadro clínico sin resolver. Se indicó el tratamiento quirúrgico y se le realizó una exploración cervical izquierda con extirpación de una glándula paratiroides, cuya histología resultó compatible con hiperplasia adenomatosa. Pero los síntomas persistían, por lo que se inició tratamiento con calcio y vitamina D, que no fue eficaz. La enfermedad evolucionaba con fracturas óseas que no consolidaban, dolores óseos intensos y pérdida de fuerza muscular con invalidez progresiva. A los 44 años ingresó en la Fundación Jiménez Díaz, donde fue diagnosticado de raquitismo hipofosfatémico del adulto y se instauró tratamiento con suplementos orales de fosfatos (2 g de fósforo/día), vitamina D₃ (1.200.000 U/semana) y calcio, con lo que se consiguió una franca mejoría clínica.

En 1988 acudió por primera vez a nuestro centro en relación con un cuadro de diverticulitis aguda perforada. Durante ese ingreso se descubrió una masa cervical y datos analíticos de hiperparatiroidismo, con calcemia de 10,3 mg/dl, fosfatemia de 1,5 mg/dl, 25-OH-D₃ de 125 ng/ml, 1,25-(OH)²-D₃ de 58 pg/ml, calciuria de 353 mg/día, fosfatemia de 693 mg/día e hidroxiprolinuria de 83,2 mg/día; además había importantes datos

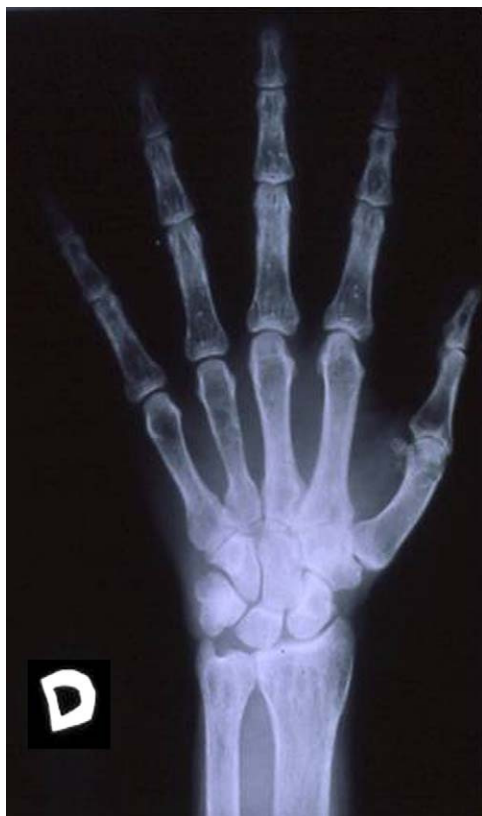

Figura 1 - Radiografía de la mano derecha.

de desmineralización ósea en las radiografías realizadas (fig. 1). Se practicó una nueva exploración cervical unilateral con exéresis de la masa y biopsia de la glándula paratiroides inferior derecha. El patólogo en su informe concluyó que se trataba de un adenoma quístico necrosado (5 × 5,5 × 3,5 cm y 42 g de peso), sin demostrarse alteraciones relevantes en la paratiroides biopsiada. En 1995 le fue diagnosticado incidentalmente un carcinoma renal de células granulares de tipo oncocítico. Tras la nefrectomía sufrió un empeoramiento progresivo de la función renal. En el año 1996 se realizó exéresis de una tumoración ósea mandibular. En ese momento presentaba una calcemia de 10,6 mg/dl, fósforo de 3,4 mg/dl y PTH de 1.144 pg/ml. La creatinina era de 4 mg/dl en relación con nefropatía intersticial hipercalcémica y riñón único. En 1997, una gammagrafía con tecnecio-sestamibi reveló un posible adenoma paratiroideo en proximidad al tercio inferior del lóbulo tiroideo derecho (fig. 2). Realizamos una resección selectiva, siendo el diagnóstico de hiperplasia nodular de células principales (1,65 g). Tras la intervención quirúrgica, el paciente presentó un síndrome de «hueso hambriento» que requirió la administración de altas dosis de calcio y calcitriol. En los años siguientes su función renal se deterioró progresivamente, y falleció en enero de 2003 como consecuencia de una insuficiencia renal y un absceso en el quiasma óptico de etiología desconocida.

A pesar del tiempo transcurrido desde el diagnóstico de raquitismo en nuestro paciente y de los avances en el conocimiento de la patogenia de esta entidad en los últimos años, el tratamiento con fosfatos y vitamina D continúa siendo de elección para el control de los síntomas. Solo existe

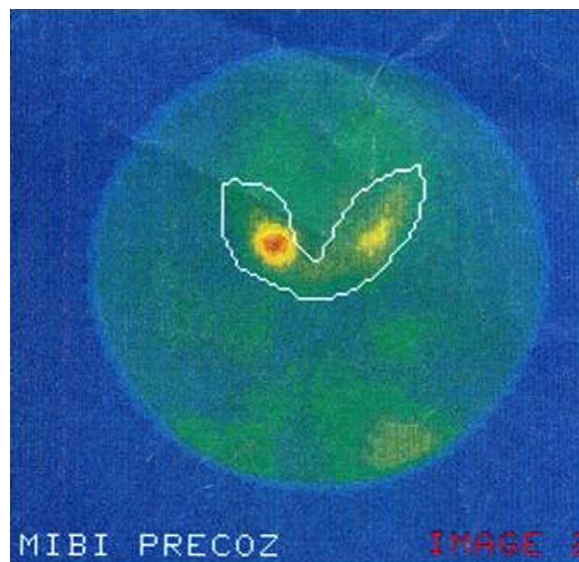


Figura 2 - Gammagrafía marcada con tecnecio-sestamibi.

tratamiento curativo en los casos de raquitismo inducido por tumores en que la exéresis tumoral permite normalizar las cifras de FGF-23 y, por lo tanto, la excreción renal de fosfatos y el cuadro de desmineralización ósea. En nuestro enfermo no se realizó un diagnóstico genético, por lo que no podemos precisar la variante de la enfermedad que padecía. Creemos poco probable el diagnóstico de osteomalacia oncogénica ya que, a pesar de que esta entidad suele estar producida por tumores mesenquimales benignos de crecimiento lento y, por lo tanto, difíciles de diagnosticar, ni en el seguimiento a lo largo de los años ni en la autopsia practicada se encontró ningún tumor que pudiera estar en el origen del cuadro. Además, las cifras de 1,25-(OH)₂-D₃ en esta variante suelen estar marcadamente disminuidas, algo que no sucedía en nuestro enfermo¹.

Si bien causas genéticas podrían explicar la aparición de hiperparatiroidismo en algunos de estos enfermos, parece que el hiperparatiroidismo secundario que gran parte de ellos padecen es un efecto adverso del tratamiento con fosfatos^{4,5}. Cuando la dosis de fosfatos es alta o la duración del tratamiento se prolonga, puede producirse la autonomía de este hiperparatiroidismo, con graves consecuencias por desmineralización ósea y aparición de tumores óseos, así como nefrocalcinosis y posterior fallo renal. Por lo tanto, un buen ajuste de la medicación que permita controlar los síntomas sin ocasionar graves trastornos de la función paratiroidea será capital en la evolución a largo plazo de esta afección⁶.

Por otra parte, la cirugía es la opción terapéutica en los pacientes con hiperparatiroidismo terciario establecido. La mayor parte de estos cuadros se producirán por hiperplasia multiglandular, aunque la presencia de una o dos glándulas adenomatosas es posible. La exploración cervical bilateral es obligada, practicándose paratiroidectomía total en las hiperplasias y exéresis de los adenomas si la enfermedad no afecta a todas las glándulas. Este último supuesto, aunque infrecuente, supone un riesgo de recurrencia sobre el tejido sano no

extirpado⁷. En los pacientes no subsidiarios de tratamiento quirúrgico, el empleo de un calcimimético como cinacalcet parece ser una buena opción para el control de la hipercalcemia y el hiperparatiroidismo⁸. Más aún, algunos trabajos indican beneficios con el empleo de calcimiméticos asociados desde el inicio al tratamiento con fosfatos y vitamina D en los raquitismos hipofosfatémicos familiares⁹.

En definitiva, pensamos que estamos ante un excelente ejemplo de la historia natural de esta entidad infrecuente. Tal vez un mayor conocimiento de este trastorno nos habría permitido realizar un tratamiento más apropiado, ya que parece probable que una paratiroidectomía total de entrada habría aportado un mayor beneficio a largo plazo, habría logrado un mejor control sintomático y habría evitado las reintervenciones.

BIBLIOGRAFÍA

1. Pettifor JM. What's new in hypophosphatemic rickets? Eur J Pediatr. 2008;167:493-9.
2. Fukumoto S. Physiological regulation and disorders of phosphate metabolism —pivotal role of fibroblast growth factor 23. Intern Med. 2008;47:337-43.
3. Castrillo JM, Frutos MA, Rapado A. Raquitismo hipofosfatémico de aparición tardía. Revisión de la literatura con presentación de dos nuevos casos y su respuesta terapéutica. Rev Clin Esp. 1977;146:253-60.
4. Schmitt CP, Mehls O. The enigma of hyperparathyroidism in hypophosphatemic rickets. Pediatr Nephrol. 2004;19:473-7.
5. Hernández García B, Morey Villar M, Escorihuela Esteban R, Soriano Guillén L. Aparición de hiperparatiroidismo en el raquitismo hipofosfatémico familiar ligado al cromosoma X:

¿causa iatrogénica o genética? Med Clin (Barc). 2010;134:134-9.

6. Mäkitie O, Kooh SW, Sochett E. Prolonged high-dose phosphate treatment: a risk factor for tertiary hyperparathyroidism in X-linked hypophosphatemic rickets. Clin Endocrinol (Oxf). 2003;58:163-8.
7. Savio RM, Gosnell JE, Posen S, Reeve TS, Delbridge LW. Parathyroidectomy for tertiary hyperparathyroidism associated with X-linked dominant hypophosphatemic rickets. Arch Surg. 2004;139:218-22.
8. Raeder H, Shaw N, Netelenbos C, Bjerknes R. A case of X-linked hypophosphatemic rickets: complications and the therapeutic use of cinacalcet. Eur J Endocrinol. 2008;159:S101-5.
9. Alon US, Levy-Olomucki R, Moore WV, Stubbs J, Liu S, Quarles LD. Calcimimetics as an adjuvant treatment for familial hypophosphatemic rickets. Clin J Am Soc Nephrol. 2008;3:658-64.

Ángel Rivo Vázquez^{a,*}, Gonzalo de Castro Parga^a,
Lucinda Pérez Domínguez^a, Concepción Páramo Fernández^b
y Pedro Gil Gil^a

^aServicio de Cirugía General y Aparato Digestivo, Complejo Hospitalario Universitario de Vigo, Vigo, Pontevedra, España

^bServicio de Endocrinología, Complejo Hospitalario Universitario de Vigo, Vigo, Pontevedra, España

* Autor para correspondencia.

Correo electrónico: anxorivo@yahoo.es (Á. Rivo Vázquez).

0009-739X/\$ – see front matter

© 2009 AEC. Publicado por Elsevier España, S.L. Todos los derechos reservados.

doi:10.1016/j.ciresp.2010.05.024

Hemicolectomía derecha laparoscópica por incisión única por carcinoma de colon: técnica quirúrgica y resultados preliminares

Single incision laparoscopic right hemicolectomy due to cancer of the colon: surgical technique and preliminary results

Con el objetivo de reducir aún más si cabe la agresión quirúrgica de la pared abdominal en cirugía laparoscópica (CL) se han desarrollado diferentes estrategias: miniinstrumentos, cirugía por orificios naturales, pura o híbrida, etc. En esta línea, numerosos grupos han optado por la CL a través de una incisión única (single incision laparoscopic surgery [SILS]). Este abordaje se inició con éxito en la colestectomía y en la apendicectomía^{1,2} y ya ha comenzado a emplearse en áreas

como la obesidad mórbida, la patología esplénica³ y la cirugía colorrectal^{4,5,6}.

La hemicolectomía derecha laparoscópica (HDL) requiere siempre una incisión para la extracción de la pieza quirúrgica, lo que incluso puede permitir realizar la anastomosis ileocolónica extracorpórea. En esta situación, la cirugía SILS aparece como una prometedora alternativa técnica al evitar los trocares accesorios.