

## Artículo especial

# Análisis histórico del tratamiento de la hernia incisional compleja: hacia una comprensión de la técnica de doble reparación protésica

Alfredo Moreno-Egea\* y José Luis Aguayo-Albasini

Unidad de Cirugía de la Pared Abdominal, Departamento de Cirugía, Hospital Morales Meseguer, Murcia, España

## INFORMACIÓN DEL ARTÍCULO

## Historia del artículo:

Recibido el 4 de febrero de 2010

Aceptado el 1 de mayo de 2010

On-line el 11 de agosto de 2010

## Palabras clave:

Hernia incisional compleja

Tratamiento quirúrgico

Doble malla

## RESUMEN

El tratamiento de las hernias incisionales complejas es, en ocasiones, un verdadero reto social y profesional todavía controvertido. Multitud de técnicas han sido descritas a lo largo de los años para intentar solucionar este problema. El contexto social y el desarrollo tecnológico de cada época son esenciales para comprender los continuos cambios en la forma de realizar dichas técnicas.

Este trabajo tiene como objetivo realizar una revisión histórica del tratamiento protésico de la eventración compleja, buscando comprender y aplicar los principios básicos del tratamiento de toda eventración a la reparación con doble malla.

© 2010 AEC. Publicado por Elsevier España, S.L. Todos los derechos reservados.

## Historic analysis of complex incisional hernia: To an understanding of the double prosthetic repair technique

## ABSTRACT

The treatment of complex incisional hernias is, on occasions, a real social and professional, and still controversial, challenge. A multitude of techniques have been described over the years in an attempt to solve this problem. The social context and technological development of each period are essential to understand the continuous changes in the way of performing these techniques. This article carries out an historical review of the prosthetic treatment of incisional hernias, trying to understand and apply the basic principles of the treatment of all incisional hernias to the repair with a double mesh.

© 2010 AEC. Published by Elsevier España, S.L. All rights reserved.

## Keywords:

Complex incisional hernia

Surgical treatment

Double mesh

## Introducción

El tratamiento de las hernias incisionales complejas (HIC) es, en ocasiones, un verdadero desafío social y profesional.

Multitud de técnicas han sido descritas a lo largo de los años para intentar solucionar este problema. El contexto social y el desarrollo tecnológico de cada época son esenciales para comprender los cambios en la forma de realizar dichas

\*Autor para correspondencia.

Correo electrónico: moreno-egea@ono.com (A. Moreno-Egea).

técnicas. Este trabajo desarrolla un análisis histórico en un intento por buscar los orígenes de la técnica de doble reparación (TDR) en el tratamiento de las eventraciones complejas y poder comprender mejor los conceptos sobre los que se justifica.

## Rafias

Debemos buscar los orígenes de la cirugía de la eventración a mediados del siglo XVIII, tras los descubrimientos de la anestesia y la antisepsia. Debemos suponer que la posibilidad de realizar con relativa seguridad un abordaje de la cavidad abdominal para tratar multitud de enfermedades representa el punto de partida para la aparición de este problema médico. Las primeras referencias encontradas ponen de manifiesto que, en sus orígenes, el tratamiento de las eventraciones fue una cirugía de abordaje intraabdominal. Gerdy, en 1836, tras abrir y explorar la cavidad abdominal, corrige el defecto herniario mediante una sutura única de todos los planos<sup>1</sup>, y Maydl en 1886, mediante una sutura individual de cada uno de los planos de la pared abdominal<sup>2</sup>. Sin embargo, a finales del siglo XVIII el miedo a las complicaciones viscerales de una cirugía cada vez más frecuente hace que se desaconseje la entrada en la cavidad abdominal para corregir una hernia. Este hecho es asumido por la mayoría de los cirujanos y transmitido como una norma hasta nuestros días. Además, supone el inicio de una nueva etapa caracterizada por el desarrollo de técnicas muy complejas para solventar un problema cada vez más frecuente (plastias, injertos y microcirugía).

## Plastias

Las plastias llenan la imaginación de muchos cirujanos de la época y el arsenal terapéutico se multiplica, de forma que podemos decir que cada autor describe su propia opción para intentar solucionar un único problema. De entre todos ellos mencionamos los que representan los pilares de las tres grandes opciones de abordaje actual:

- 1) Noble en 1893 propone la incisión lateral sobre la vaina del músculo recto anterior y la sutura de ambos bordes libres sobre la eventración<sup>3</sup>. Este procedimiento es recogido y popularizado por Welti-Eudel en 1941 y supone la base para comprender la actual técnica de Chevrel<sup>4,5</sup>.
- 2) Albanese en 1966 postula la movilización musculoponeurótica de la pared abdominal mediante incisiones de descarga sobre el músculo oblicuo mayor para conseguir un acercamiento de los tejidos y cubrir el defecto herniario<sup>6</sup>. Este autor debe considerarse como el precedente de la actual técnica de Ramírez y sus variantes con prótesis<sup>7</sup>.
- 3) Bourgeon en 1956 describe el abordaje intraabdominal con una malla de nylon<sup>8</sup>. Este autor es pionero en el tratamiento posterior de las eventraciones y su trabajo es básico para comprender la reparación laparoscópica y la TDR. Bourgeon menciona que «la individualización de los diferentes planos anatómicos es totalmente inútil»,

que «la malla se puede situar directamente en contacto con las vísceras abdominales», y que «se debe fijar con puntos transmurales a 5 cm de los bordes de la eventración» (fig. 1). Estas tres premisas fueron escritas casi 40 años antes de publicarse la primera reparación por laparoscopia. Las ventajas de la operación de Bourgeon son, según su propio autor, la «intervención simple (no disecciona planos intermedios), el riesgo de infección mínimo y que los seromas drenan al interior del peritoneo»<sup>9</sup>.

De forma casi paralela, y desde 1900 con Witzel<sup>10</sup>, se introduce el uso de las mallas en la cirugía de las eventraciones. En 1928, Goepel utiliza mallas de acero inoxidable en forma de red de anillas<sup>11</sup>. En 1944 Acquaviva emplea las mallas de nylon<sup>12</sup>. En 1947 Goñi Moreno describe la técnica de neumoperitoneo progresivo con el fin de reducir las grandes hernias<sup>13</sup>. En 1948 Koontz utiliza mallas de tantalio<sup>14</sup> y Usher desde 1959 preconiza el uso del polipropileno (PP) (Marlex<sup>®</sup>) como material de sustitución en los defectos de la pared abdominal, además de ser la primera referencia sobre el uso de dos mallas (fig. 2)<sup>15-17</sup>. Con el desarrollo de los nuevos materiales entramos en la década de 1970 con unas pautas más o menos aceptadas por la comunidad científica: la vía intraabdominal es desaconsejada, salvo excepciones, y la colocación de una malla posterior al músculo recto (Rives) o preperitoneal (Stoppa) como la solución más académicamente aceptada<sup>18-20</sup>. De las aportaciones de Stoppa, la que más interesa a nuestro propósito no es el desarrollo del espacio extraperitoneal como el lugar de colocación de la malla, sino la premisa de usar una única malla gigante para evitar el deslizamiento y la necesidad

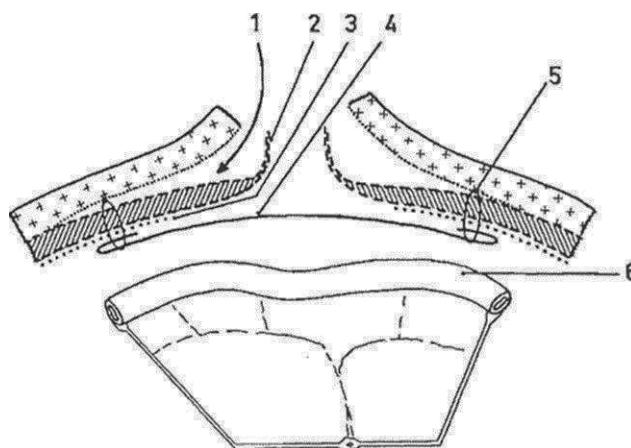


Figura 1 - Lámina original del trabajo de Bourgeon.

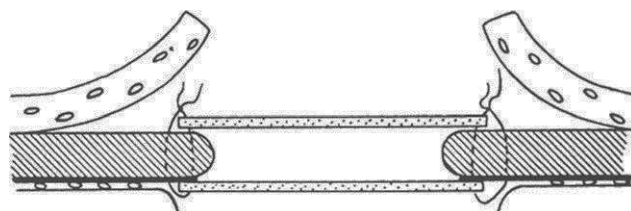


Figura 2 - Lámina original del trabajo de Usher.

de fijación. Este principio del «tamaño de la prótesis» es fundamental para comprender la actual TDR.

Durante las décadas de 1970 y 1980 se desarrolla la «teoría biológica» de las hernias. Los estudios de Peacock, Read, etc. sugieren que las eventraciones presentan alteraciones titulares y bioquímicas que las caracterizan<sup>21-32</sup>. Estos avances bioquímicos son fundamentales para enfocar las hernias como una enfermedad general y sistémica, lo que supone que para su tratamiento se necesitara una corrección más completa de la pared abdominal y no una cirugía limitada al defecto herniario. Estos estudios se complementan con una mejor comprensión del proceso de cicatrización y sientan las bases para explicar el concepto de «plastia sin tensión», propuesto por Lichtenstein en 1989<sup>33-36</sup>. De este autor es destacable añadir que, en contra de las técnicas desarrolladas sobre los estudios anatómicos clásicos, propone una operación «poco académica», al situar la malla premuscular, pero demostrando sus beneficios en cuanto a los resultados. Van der Lei y Bleichrodt en 1989<sup>37</sup> aconsejan utilizar una «doble hilera de puntos» para evitar la recidiva, este concepto de doble fijación es un antecedente claro de la doble sutura empleada por los cirujanos laparoscopistas.

### Década de 1990

La década de 1990 comienza con dos hechos constatados a nivel clínico y experimental: a) la HIC es una enfermedad sistémica y b) las mallas son necesarias para corregir los grandes defectos herniarios sin generar tensión e isquemia. Sobre esta base de conocimientos se inicia en 1991 el desarrollo del abordaje laparoscópico. Le Blanc en 1993 describe la reparación laparoscópica de las eventraciones (IPOM) y otros autores relevantes, como Franklin, Heniford, etc., la han ido dotando de contenido hasta la llegada del siglo xx<sup>38-44</sup>, siempre de forma paralela a la aparición de nuevas generaciones de mallas y un mejor conocimiento sobre su comportamiento parietal. En este punto es necesario destacar las aportaciones de la escuela alemana representada por Schumpelick y de la escuela española representada por Bellón<sup>45-52</sup>. Aunque en sus inicios la laparoscopia no tuvo en cuenta los conocimientos consolidados, realizando una técnica limitada al defecto o con mallas pequeñas, pronto fue aceptando los conceptos de solapamiento, enfermedad sistémica, mallas composite y las premisas aconsejadas por los cirujanos clásicos<sup>53-56</sup>.

A nivel de la cirugía parietal, el autor más destacable para nuestro propósito es Condon, que recoge las ideas de Usher para plantear una técnica con dos prótesis de PP en diferentes planos de la pared abdominal, preperitoneal y supramuscular. Condon utiliza las mallas como refuerzo de la reparación, con un tamaño limitado y complementado con una plastia musculoaponeurótica<sup>57</sup>. En 1994 Rubio describe también una técnica con dos mallas de PTFE, una intraabdominal y otra fijada al borde del defecto, sin solapamiento ninguno (fig. 3)<sup>58</sup>. Finalmente, en esta década, cuando la vía intraabdominal continua siendo desaconsejada, salvo excepciones, es destacable la contribución de Arnaud y Utrera en 1999. Arnaud, siguiendo la escuela francesa, utiliza una malla de Marlex® con un solapamiento de 10 cm y añade una plastia

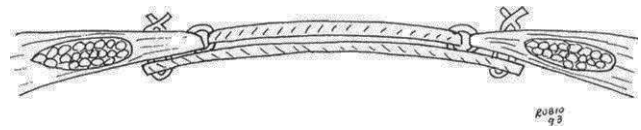


Figura 3 - Lámina original del trabajo de Rubio.

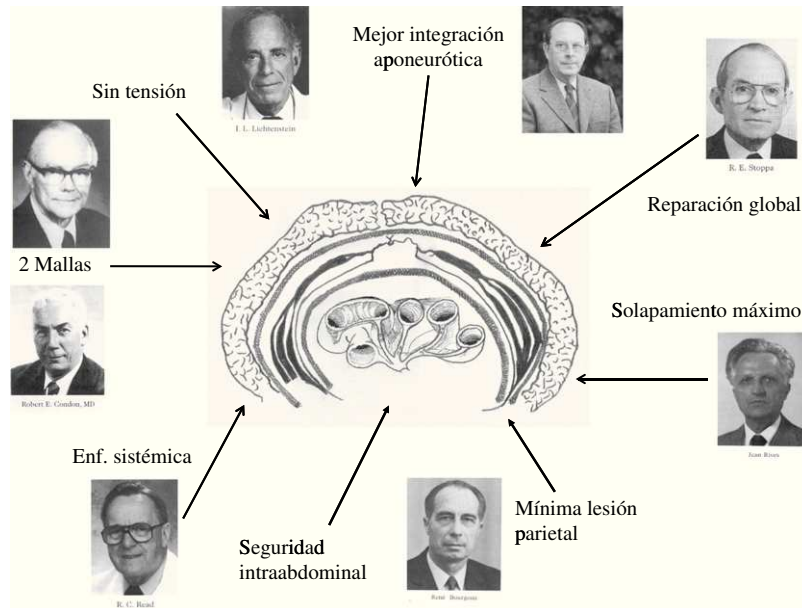
de tipo Welti-Eudel<sup>59,60</sup>. Utrera, en nuestro país, realiza una reparación similar a la empleada en el abordaje laparoscópico con un solapamiento de 5 cm y una prótesis de ePTFE<sup>61</sup>. Ambos casos sirven para recoger y actualizar los trabajos previos de Bourgeon.

### Siglo XXI

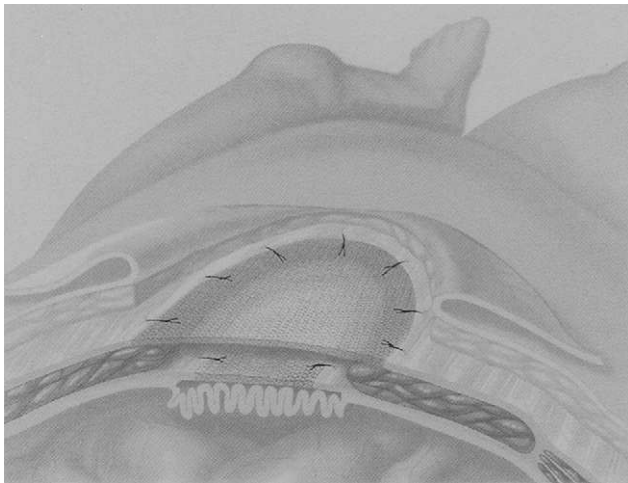
Combinando muchos de los conocimientos acumulados (enfermedad sistémica, fibrosis aponeurótica, plastia sin tensión, máximo solapamiento, mallas bilaminares, incorporación y retracción, fijación mecánica, etc.) en el año 2006 el autor publica la TDR protésica<sup>62</sup>. En esta intervención las mallas se conciben como el elemento fundamental y no se asocian a ningún tipo de disección intraparietal ni plastia muscular (siguiendo el concepto original de Bourgeon). El tamaño de las prótesis no viene fijado por el defecto ni por el principio de solapamiento, sino que son adaptadas a toda la pared buscando una «reparación global». Al utilizar mallas gigantes se cumplen también las premisas de Stoppa (ley de Pascal) y de Lichtenstein (sin tensión), y la fijación se hace prácticamente innecesaria. Entonces se aprovecha la metodología de los cirujanos que emplean la laparoscopia y se utiliza una fijación mecánica simbólica (4 tackers), lo que disminuye el tiempo quirúrgico y el dolor postoperatorio. La malla del plano supraaponeurótico se beneficia de una mejor fibrosis y aporta una gran estabilidad y seguridad, minimizando el riesgo de recidiva, concepto que ha sido desarrollado en nuestro país por Vidal-Sans et al<sup>63-66</sup>. La elección de un material recubierto y de bajo peso permite reducir la cantidad total de material implantado, minimizar la reacción inflamatoria y conseguir una cicatriz menos rígida, más delgada y elástica, lo que favorece el bienestar del paciente<sup>67-72</sup>. Al simplificarse la operación, esta técnica permite cumplir los requerimientos actuales de baja agresión, alto confort y rendimiento, siendo fácil de protocolizar con una estancia hospitalaria corta (fig. 4)<sup>73</sup>.

Otra experiencia con dos mallas ha sido publicada por Schug-Pass<sup>74</sup>. Este autor describe una técnica de reconstrucción de los planos de la pared abdominal mediante dos mallas, la primera repara la línea alba y la segunda repara el defecto fascial del recto anterior, sin solapamiento alguno (fig. 5). Esta operación se sitúa entre la de Condon y la de Chevrel, pero incumple los principios de una reparación global y de consideración de enfermedad sistémica (fig. 5).

Como visión de futuro podemos aventurar que tres intervenciones van a permanecer en continuo desarrollo: a) la técnica de abordaje preperitoneal retromuscular, porque siempre ha mantenido su estatus de «académica», pero tan solo factible con seguridad para defectos de la línea media, siendo muy compleja en casos de reintervenciones o con



**Figura 4 – Principios básicos para la corrección de la hernia incisional aplicados a la técnica de doble reparación protésica.**



**Figura 5 – Lámina original del trabajo de Schugg-Pass.**

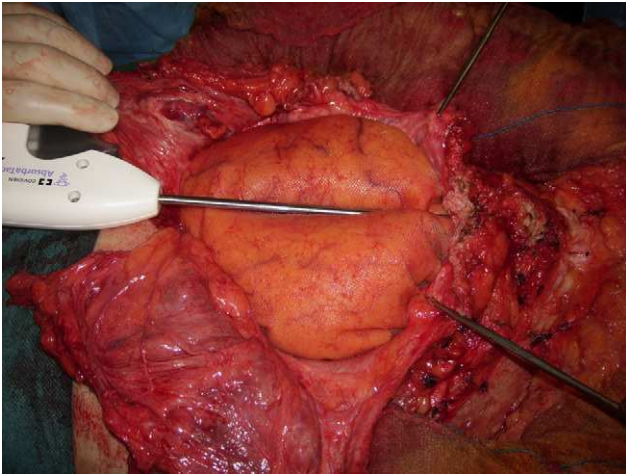
malla previa, y no es universalmente aplicable<sup>75-78</sup>; b) el abordaje parietal con la técnica de separación de componentes con malla, difundida en nuestro país por Carbonell-Bonafé<sup>79</sup>, que se trata de una operación de elegante factura para muchos casos, aunque puede ser difícil de aplicar en casos con colostomías/urostomías y daño tisular importante<sup>80</sup>, y c) la TDR, que no es ni «académica ni elegante» pero que, al igual que ocurre con la operación de Lichtenstein para la hernia inguinal, es de muy simple ejecución, beneficiosa para el paciente y el hospital, y universal en cuanto puede ser aplicable a todos los casos de HIC. De nuestra experiencia personal adelantamos que las dos últimas opciones son las que más proyección pueden tener, ya que se pueden adaptar bien a los cambios tecnológicos (nuevas generaciones de mallas, pegamentos, complementos de la cicatrización, factores de crecimiento muscular, etc.) y pueden protocolizarse en cualquier hospital<sup>81-83</sup>.

### Técnica de doble reparación actual

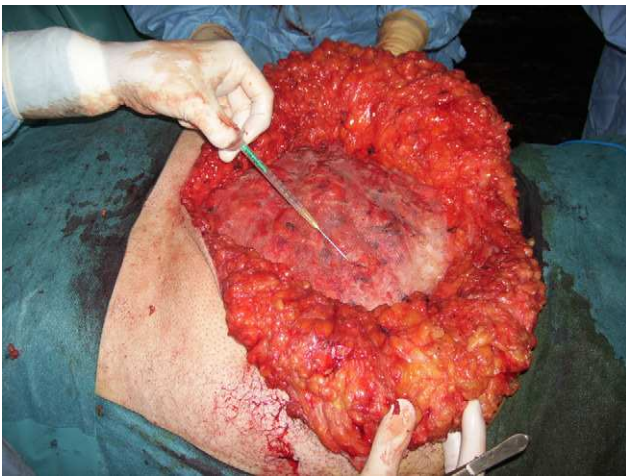
La operación es realizada con anestesia general o regional, sobre la base del consejo del anestesiólogo que colabora en la unidad de pared abdominal. Como primer paso, la cicatriz es reseca y se disecan dos colgajos amplios de la piel y del tejido celular subcutáneo, sobrepasando el defecto herniario ampliamente mediante un bisturí eléctrico y mostrando la aponeurosis del oblicuo mayor libre de grasa para facilitar el posterior contacto con la malla. Ambos colgajos son protegidos de la desecación con una compresa húmeda. Como segundo paso, la cavidad peritoneal es abierta, revisada y se realiza una adhesiolisis completa para facilitar la movilidad de toda la pared en bloque y evitar posibles tracciones inadvertidas y lesiones viscerales.

Para la primera reparación se utiliza una primera malla de PP de bajo peso recubierta de titanio, de 30 × 30 cm (TiMesh<sup>®</sup>, Pfm, Alemania) que es situada a nivel parietal posterior y fijada con 4 tackers de plástico reabsorbible al ligamento de Cooper, espacio retroxifoideo y fascia lumbar (AbsorbaTack<sup>®</sup> 20 Short Fixation Device, Covidien, EE. UU.) (fig. 6). La malla empleada es una prótesis bilaminar totalmente cubierta de titanio que asegura una integración al plano parietal posterior de una forma controlada (reduce la reacción a cuerpo extraño, la reacción inflamatoria y la cantidad final de tejido cicatricial formado con un aumento del crecimiento celular y del implante), impide las adherencias intestinales y disminuye el fenómeno de la retracción, aportando una carga hidrofílica al implante. Estudios experimentales y clínicos han demostrado estas propiedades<sup>84-89</sup>. Esta primera reparación es completada utilizando los tejidos del saco para intentar cubrir, en la medida de lo posible, la línea media y aislar dicha prótesis.

Como segunda reparación se utiliza otra malla gigante de 30 × 30 cm que se sitúa a nivel supraaponeurótico y solo es mantenida en posición mediante unas gotas de pegamento



**Figura 6 – Posición de la primera malla a nivel intraabdominal con fijación mecánica (4 tackers reabsorbibles).**



**Figura 7 – Posición de la malla supraaponeurótica y fijación solamente con pegamento sintético.**

sintético quirúrgico, cyanoacrilato (Ifabond<sup>®</sup>, Fimed, Francia) (fig. 7). Un drenaje es situado en el tejido subcutáneo y retirado cuando el débito era menor o igual a 50 ml/día. Los colgajos cutáneos y la piel son cerrados y un vendaje compresivo es colocado para comprimir durante 48 h.

Las posibles indicaciones para utilizar esta técnica son aquellos casos de eventraciones complejas multirrecidivadas en presencia de mallas previas complicada con fistula y/o infección crónica donde la disección de la pared sea difícil y peligrosa, en grandes hernias lumbares difusas traumáticas o incisionales (tras cirugía urológica habitualmente), en casos de eventración con hernia paraestomal acompañante (colostomía o urostomía) y tras cirugía bariátrica con dermolipsectomía asociada.

## Conclusión

La TDR protésica puede explicarse desde un punto de vista histórico, recoge los principios básicos fisiopatológicos y quirúrgicos en una cirugía poco agresiva que intenta una

reparación global y dinámica de toda la pared abdominal. Además, representa una opción de tratamiento para las eventraciones complejas de aplicación casi universal y sencilla de realizar para cualquier cirujano.

## Conflicto de intereses

Los autores declaran no tener ningún conflicto de intereses.

## BIBLIOGRAFÍA

- Gerdy P. Hernia. Iason, AH. Philadelphia: The Blakiston Co; 1941 p. 115-6.
- Maydl W. Hernia. Iason, AH. Philadelphia: The Blakiston Co; 1941 p. 895-8.
- Noble. En: Thesis doctoral PE. Didierjean. Paris, 1895.
- Welti H, Eudel F. Un procédé de cure radical des éventrations postopératoires par autoétalement des muscles gras droits après incision du feuillet antérieur de leurs gaines. *Mém Acad Chir.* 1941;28:791-8.
- Chevrel JP, Dilin C, Morquette H. Treatment of median abdominal hernia by muscular autograft and pre-musculo-aponeurotic prosthesis. Apropos of 50 cases. *Chirurgie.* 1986;112:616-22.
- Albanese AR. Las incisiones de descarga en el tratamiento de las grandes eventraciones supraumbilicales. *Pren Med Argent.* 1966;53:2222-7.
- Ramírez OM, Ruas E, Dellon AL. "Components separation" method for closure of abdominal-wall defects: An anatomic and clinical study. *Plast Reconstr Surg.* 1990;86:519-26.
- Bourgeon R, Pantin JP. Traitement des larges éventrations par plaque de nylon intrapéritonéale. *Press Med.* 1956;64:752.
- Bourgeon R, Borelli JP, Lanfranchi JP. Utilisation des prosthèses de mersilène dans le traitement des éventrations post-opératoires. *Ann Chir.* 1972;26:541-5.
- Witzel O. Über den Verschluss von Bauchwunden und Bruchpforten durch versenkte Silberdrahtnetze (Einheilung von Filigranpelotten). *Centralblatt für Chirurgie.* 1900;10: 258-60.
- Goepel R. Das gegliederte Silberdraht-bzw Stahldrahtringnetz bei der Operation von Nabel und Bauchwandbrüchen. *Chirurg.* 1933;5:161-6.
- Acquaviva DE, Bourret P. Cure d'une volumineuse éventration par plaque de nylon. *Bull Med Soc Chir Marseille.* 1944;5:17.
- Goñi Moreno I. Chronic eventrations and large hernias; preoperative treatment by progressive pneumoperitoneum, original procedure. *Surgery.* 1947;22:945-53.
- Koontz AR. Preliminary report on the use of tantalum mesh in the repair of ventral hernias. *Ann Surg.* 1948;127:1079-85.
- Usher FC. A technique for repairing large defects of the abdominal wall. *Arch Surg.* 1961;82:870-7.
- Usher FC, Fries JG, Ochsner JL, Tuttle Jr LL. Marlex mesh, a new plastic mesh for replacing tissue defects. II Clinical Studies. *Arch Surg.* 1959;78:138-45.
- Adler RH, Firme CN. Use of pliable synthetic mesh in the repair of hernias and tissue defects. *Surg Gyn Obst.* 1959;108:199-206.
- Rives J, Pires JC, Flament JB, Convers G. Le traitement des grandes éventrations. *Minerve Chir.* 1977;32:749-56.
- Stoppa R, Henry X, Canarelli JP, Lagueche S, Verhaeghe P, Abet D, et al. Les indications de methods opératoires sélectionnées dans le traitement des éventrations post-opératoires de la paroi abdominal antero-latérale. Propositions fondées sur une série de 326 observations. *Chirur.* 1979;105:276-86.

20. Rives J, Pire J, Flament J. Le traitement des grandes eventrations ; nouvelles indications therapeutiques a propos de 322 cas. *Chirurgie*. 1985;111:215-25.
21. Wagh PV, Read RC. Defective collagen synthesis in inguinal herniation. *Am J Surg*. 1972;124:819-22.
22. Wagh PV, Leverich AP, Sun CN, White HJ, Read RC. Direct inguinal herniation in men: A disease of collagen. *J Surg Res*. 1974;17:425-33.
23. Cannon DJ, Casteel L, Read RC. Abdominal aortic aneurysm, Leriche's syndrome, inguinal herniation, and smoking. *Arch Surg*. 1984;119:387-9.
24. Read RC. The development of inguinal herniorrhaphy. *Surg Clin North Am*. 1984;64:185-96.
25. Read RC. Repair of incisional hernia. *Curr Surg*. 1990;47:277-8.
26. Read RC, Yoder G. Recent trends in the management of incisional herniation. *Arch Surg*. 1989;124:485-8.
27. Peacock EE, Van Winkle W. Wound repair. Philadelphia: Saunders G; 1976 p. 1-203.
28. De Vito RV. Healing of wounds. *Surg Clin North Am*. 1965;45:441-60.
29. Edwards LC, Dunphy JE. Wound healing. Injury and normal repair. *New Eng J Med*. 1958;259:224-9.
30. Thorngate S, Ferguson DJ. Effect of tension on healing of aponeurotic wounds. *Surgery*. 1958;44:619.
31. Wirtschafter ZT, Bentley JP. Hernias as a collagen maturation defect. *Ann Surg*. 1964;160:852-9.
32. Light HS, Routledge JA. Intra-abdominal pressure factor in hernia disease. *Arch Surg*. 1965;90:115-9.
33. Lichtenstein IL, Shulman AG, Amid PK, Montllor MM. The tension-free hernioplasty. *Am J Surg*. 1989;157:188-93.
34. Amid PK, Shulman AG, Lichtenstein IL. Critical scrutiny of the open "tension-free" hernioplasty. *Am J Surg*. 1993;165:369-71.
35. Amid PK, Shulman AG, Lichtenstein IL, Hakakha M. Biomaterials for abdominal wall hernia surgery and principles of their applications. *Langenbecks Arch Chir*. 1994;379:168-71. Revisión.
36. Amid PK, Shulman AG, Lichtenstein IL. A critical evaluation of the Lichtenstein tension-free hernioplasty. *Int Surg*. 1994;79:76-9.
37. Van der Lei B, Bleichrodt RP, Simmermacher RKJ, Van Schilfgaarde R. Expanded polytetrafluoroethylene patch for the repair of large abdominal wall defects. *Br J Surg*. 1989;76:803-5.
38. Le Blanc KA, Booth WV. Laparoscopic repair of incisional abdominal hernias using expanded polytetrafluoroethylene: Preliminary findings. *Surg Laparosc Endosc*. 1993;3:39-41.
39. Heniford BT, Park A, Ramshaw BJ, Voeller G. Laparoscopic repair of ventral hernias. Nine years experience with 850 consecutive hernias. *Ann Surg*. 2003;238:391-400.
40. Franklin Jr ME, González Jr JJ, Glass JL, Manjarrez A. Laparoscopic ventral and incisional hernia repair: An 11-year experience. *Hernia*. 2004;8:23-7.
41. Park A, Birch DW, Lovrics P. Laparoscopic and open incisional hernia repair: A comparison study. *Surgery*. 1998;124:816-22.
42. Toy FK, Carey RW. Prospective, multicenter study of laparoscopic ventral hernioplasty: Preliminary results. *Surg Endosc*. 1998;12:955-9.
43. Heniford BT, Park A, Ramshaw BJ, Voeller G. Laparoscopic ventral and incisional hernia repair in 407 patients. *J Am Coll Surg*. 2000;190:645-50.
44. Le Blanc KA, Booth WV, Whitaker JM, Bellanger DE. Laparoscopic incisional and ventral herniorrhaphy in 100 patients. *Am J Surg*. 2000;180:193-7.
45. Amid PK, Shulman AG, Lichtenstein IL, Sostrin S, Young J, Hakakha M. Experimental evaluation of a new composite mesh with the selective property of incorporation to the abdominal wall without adhering to the intestines. *J Biomed Mater Res*. 1994;28:373-5.
46. Amid PK, Lichtenstein IL, Shulman AG, Hakakha M. Biomaterials for "tension-free" hernioplasties and principles of their applications. *Minerva Chir*. 1995;50:821-6.
47. Bellón JM, García A, Jurado F, Carrera A, Bujan J. Reparación de defectos de pared abdominal con prótesis composite. Estudio del comportamiento peritoneal. *Cir Esp*. 2000;67:432-7.
48. Bellón JM, Contreras L, Pascual G, Bujan J. Neoperitoneal formation after implantation of various biomaterials for the repair of abdominal wall defects in rabbits. *Eur J Surg*. 1999;165:145-50.
49. Schumpelick V, Klinge U, Junge K, Stumpf M. Incisional abdominal hernia: The open mesh repair. *Langenbecks Arch Surg*. 2004;389:1-5.
50. Junge K, Klinge U, Rosch R, Klosterhalfen B, Schumpelick V. Functional and morphologic properties of a modified mesh for inguinal hernia repair. *World J Surg*. 2002;26:1472-80.
51. Junge K, Klinge U, Prescher A, Giboni P, Niewiera M, Schumpelick V. Elasticity of the anterior abdominal wall and impact for reparation of incisional hernias using mesh implants. *Hernia*. 2001;5:113-8.
52. Bellón JM, Rodríguez M, García-Honduvilla N, Gómez-Gil V, Pascual G, Bujan J. Postimplant behavior of lightweight polypropylene meshes in an experimental model of abdominal hernia. *J Invest Surg*. 2008;21:280-7.
53. Stoppa RE. The treatment of complicated groin and incisional hernias. *World J Surg*. 1989;13:545-54.
54. Stoppa R. Giant ventral hernias. *Int Surg*. 1994;79:382.
55. Stoppa R, Henry X, Verhaeghe P. Repair of inguinal hernias without tension and without suture using a large Dacron mesh prosthesis and by pre-peritoneal approach. A method of reference for selective indication. *Ann Chir*. 1996;50:808-13.
56. Korenkov M, Paul A, Sauerland S, Neugebauer E, Arndt M, Chevrel JP, et al. Classification and surgical treatment of incisional hernia. Results of an experts' meetin. *Langenbecks Arch Surg*. 2001;386:65-73.
57. Condon RE. Incisional hernia. En: Nyhus LM, Condon RE, editores. *Hernia*. Philadelphia: J.B. Lippincott Company; 1995. p. 319-36.
58. Rubio PA. Giant ventral hernias: A technical challenge. *Int Surg*. 1994;79:166-8.
59. Arnaud JP, Patsopoulos J, Adloff M. Traitement des volumineuses éventrations de la paroi abdominale : treillis de mersilène en position intra-péritonéale associé a une plastie aponéurotique. A propos de quatre-vingt-seize observations. *Ann Chir*. 1983;37:337-40.
60. Arnaud JP, Tuech JJ, Pessaux P, Hadchity Y. Surgical treatment of postoperative incisional hernias by intraperitoneal insertion of Dacron mesh and an aponeurotic graft. A report on 250 cases. *Arch Surg*. 1999;134:1260-2.
61. Utrera A, Portilla F, Carranza G. Large incisional hernia repair using intraperitoneal placement of expanded polytetrafluoroethylene. *Am J Surg*. 1999;177:291-3.
62. Moreno-Egea A, Torralba JA, Morales G, Aguayo JL. Conceptual reformulation of the double mesh repair technique: A simple solution for highly complex abdominal wall defects. *Cir Esp*. 2006;80:101-4.
63. Douglas DM. The healing of aponeurotic incisions. *Br J Surg*. 1952;40:79.
64. Tera H, Aberg V. Tensile strengths of twelve types of knot employed in surgery, using different suture materials. *Act Chir Scand*. 1976;142:1-7.
65. Vidal-Sans J. Eventraciones. Barcelona: CyH Medicina; 2004.
66. Machairas A, Misiakos EP, Liakakos T, Karatzas G. Incisional hernioplasty with extraperitoneal onlay polyester mesh. *Am Surg*. 2004;70:726-9.
67. Akolekar D, Kumar S, Khan LR, De Beaux AC, Nixon SJ. Comparison of recurrence with lightweight composite polypropylene mesh and heavyweight mesh in laparoscopic

- totally extraperitoneal inguinal hernia repair: An audit of 1,232 repairs. *Hernia*. 2008;12:39-43.
68. Koch A, Bringman S, Myrelid P, Smeds S, Kald A. Randomized clinical trial of groin hernia repair with titanium-coated lightweight mesh compared with standard polypropylene mesh. *Br J Surg*. 2008;95:1226-31.
69. Le Blanc KA. Laparoscopic incisional hernia repair: Are transfascial sutures necessary? A review of the literature *Surg Endosc*. 2007;21:508-13.
70. Baccari P, Nifosi J, Ghirardelli L, Staudacher C. Laparoscopic incisional and ventral hernia repair without sutures: A single-center experience with 200 cases. *J Laparoendosc Adv Surg Tech A*. 2009;19:175-9.
71. Schug-Pass C, Lippert H, Köckerling F. Mesh fixation with fibrin glue (Tissucol/Tisseel[R]) in hernia repair dependent on the mesh structure-is there an optimum fibrin-mesh combination?-Investigations on a biomechanical model. *Langenbecks Arch Surg*. 2009;31.
72. Ladurner R, Drosse I, Seitz S, Plitz W, Barbaryka G, Siebeck M, et al. Tissue attachment strength and adhesion formation of intraabdominal fixed meshes with cyanoacrylat glues. *Eur J Med Res*. 2008;13:185-91.
73. Moreno-Egea A, Mengual-Ballester M, Cases-Baldó MJ, Aguayo-Albasini JL. Repair of complex incisional hernias using double prosthetic repair. Personal experience of 50 cases. *Surgery*. 2010. (en prensa).
74. Schug-Pass C, Trommer Y, Tamme C, Lippert H, Köckerling F. Dynamic patchplasty- a tension-free reconstruction of incisional hernias. *Langenbecks Arch Surg*. 2006;391:403-8.
75. Gleysteen JJ. Mesh-reinforced ventral hernia repair: Preference for 2 techniques. *Arch Surg*. 2009;144:740-5.
76. Klinge U, Conze J, Krones CJ, Schumpelick V. Incisional hernia: Open techniques. *World J Surg*. 2005;29:1066-72.
77. Porrero JL, Sánchez C, Salomón P, Ramos I, Tallón B, Camacho A. Técnica de rives con prótesis de politetrafluoroetileno expandido (PTFE-e) em el tratamiento de lãs hérnias laparotómicas. *Cir Esp*. 1997;62:278-88.
78. Gleysteen JJ. Mesh-reinforced ventral hernia repair. Preference for 2 techniques. *Arch Surg*. 2009;144:740-5.
79. Carbonell F, Bonafé S, García P, Gómez C, Baquero R. Nuevo método de operar en la eventración compleja: separación anatómica de componentes con prótesis y nuevas inserciones musculares. *Cir Esp*. 2009;86:87-93.
80. Kingsnorth AN, Shahid MK, Valliattu AJ, Hadden RA, Porter CS. Open onlay mesh repair for major abdominal wall hernias with selective use of components separation and fibrin sealant. *World J Surg*. 2008;32:26-30.
81. Campbell H, Hotchkiss R, Bradshaw N. Integrated care pathways. *BMJ*. 1998;316:133-7.
82. Carrasco G, Ferrer J. Las vías clínicas basadas en la evidencia como estrategia para la mejora de la calidad: metodología, ventajas y limitaciones. *Rev Calidad Asistencial*. 2001;16:199-207.
83. Esteve N, Morales R, Casas I, Garcés JJ, Sansano C. Controversias de las vías clínicas quirúrgicas. *Todo Hospital*. 2002;44-60.
84. Scheidbach H, Tamme C, Tannapfel A, Lippert H, Köckerling F. In vivo studies comparing the biocompatibility of various polypropylene meshes and their handling properties during endoscopic total extraperitoneal (TEP) patchplasty. *Surg Endosc*. 2004;18:211-20.
85. Schug-Pass C, Tamme C, Tannapfel A, Köckerling F. A lightweight polypropylene mesh (TiMESH) for laparoscopic intraperitoneal repair of abdominal wall hernias: Comparison of biocompatibility with the DualMesh in an experimental study using the porcine model. *Surg Endosc*. 2006;20:402-9.
86. Koch A, Bringman S, Myrelid P, Smeds S, Kald A. Randomized clinical trial of groin hernia repair with titanium-coated lightweight mesh compared with standard polypropylene mesh. *Br J Surg*. 2008;95:1226-31.
87. Tamme C, Garde N, Klingler A, Hampe C, Wunder R, Köckerling F. Totally extraperitoneal inguinal hernioplasty with titanium-coated lightweight polypropylene mesh. *Surg Endosc*. 2005;19:1125-9.
88. Hazebroek EJ, Ng A, Yong DH, Berry H, Leibman S, Smith GS. Evaluation of lightweight titanium-coated polypropylene mesh (TiMesh) for laparoscopic repair of large hiatal hernias. *Surg Endosc*. 2008;22:2428-32.
89. Junge K, Rosch R, Klinge U, Saklak M, Klosterhalfen B, Peiper C, et al. Titanium coating of a polypropylene mesh for hernia repair: Effect on biocompatibility. *Hernia*. 2005;9:115-9.