

## Revisión de conjunto

# Dilataciones congénitas de la vía biliar

Elías Domínguez-Comesaña

Servicio de Cirugía, Complejo Hospitalario de Pontevedra, Pontevedra, España

### INFORMACIÓN DEL ARTÍCULO

#### Historia del artículo:

Recibido el 23 de junio de 2009

Aceptado el 19 de abril de 2010

On-line el 15 de junio de 2010

#### Palabras clave:

Dilatación congénita de la vía biliar

Quiste de colédoco

Anomalía de la unión

biliopancreática

#### Keywords:

Congenital dilation of bile duct

Choledochal cyst

Abnormality of the biliopancreatic

junction

### R E S U M E N

Las dilataciones congénitas de la vía biliar son un grupo de alteraciones poco frecuentes, comúnmente asociadas con la presencia de una anomalía de la unión del conducto biliar con el conducto pancreático que favorece el reflujo de jugo pancreático en el interior del árbol biliar. Las principales manifestaciones clínicas son el dolor abdominal, la colangitis y la pancreatitis aguda, y la complicación más grave es la degeneración maligna. El tratamiento de elección es la colecistectomía y la exéresis completa de la vía biliar, desde su bifurcación hasta su porción intrapancreática.

© 2009 AEC. Publicado por Elsevier España, S.L. Todos los derechos reservados.

### Congenital dilations of the biliary tract

#### A B S T R A C T

Congenital dilations of the biliary tract are a group of rare conditions, commonly associated with the presence of an abnormality at the junction of the common bile duct and pancreatic duct, which may lead to the reflux of pancreatic juice within the biliary tree. The main clinical symptoms are, abdominal pain, cholangitis and acute pancreatitis, and the most serious complication is malignant degeneration. The treatment of choice is cholecystectomy and complete excision of the bile duct from its bifurcation to its intra-pancreatic segment.

© 2009 AEC. Published by Elsevier España, S.L. All rights reserved.

## Introducción

Las dilataciones congénitas de la vía biliar son alteraciones infrecuentes que afectan tanto a la vía biliar intrahepática como a la extrahepática. Aunque pueden permanecer asintomáticas durante mucho tiempo, suelen comenzar en la infancia. En los adultos, habitualmente causan dolor y episodios intermitentes de colangitis. Con menor frecuencia pueden causar pancreatitis aguda e, incluso, cirrosis biliar. No obstante, la principal complicación evolutiva que pueden presentar, y que en gran medida marca la necesidad de tratamiento, es la degeneración

maligna, que puede afectar tanto a la vía biliar como a la vesícula biliar. El tratamiento quirúrgico propuesto dependerá, sobre todo, del tipo de dilatación que presente el paciente y la mayor parte de las veces consiste en la exéresis completa de la vía biliar extrahepática.

## Patogenia

La teoría más ampliamente aceptada es la que las vincula con las anomalías de la unión biliopancreática. Habitualmente, el

Correo electrónico: eliasdominguez@telefonica.net

0009-739X/\$ - see front matter © 2009 AEC. Publicado por Elsevier España, S.L. Todos los derechos reservados.

doi:10.1016/j.ciresp.2010.04.003

conducto biliar y el pancreático se unen en el espesor de la pared duodenal, y constituyen un conducto común que desemboca en la papila mayor y que tiene una longitud de  $4,6 \pm 2,6 \text{ mm}^1$ . Estos conductos tienen un esfínter propio para el colédoco, un esfínter común coledocopancreático (esfínter de Oddi) y, de manera inconstante, un esfínter propio del conducto pancreático. En condiciones normales, el esfínter propio del colédoco es proximal al conducto común y evita el reflujo de jugo pancreático hacia la vía biliar (fig. 1).

El grupo japonés para el estudio de las anomalías de la unión biliopancreática las define como la unión extraduodenal de los conductos biliar y pancreático, de forma que se produce proximalmente al mecanismo esfinteriano del colédoco que impide el reflujo de jugo pancreático<sup>2</sup>. Otros 2 criterios anatómicos propuestos para definirlos son la longitud del conducto común superior a 15 mm y un ángulo de unión superior a 30°. Cuando existen estas alteraciones de la unión biliopancreática, la ausencia de esfínter propio del colédoco distal provoca reflujo crónico del jugo pancreático hacia la vía biliar<sup>3</sup>. La activación de las enzimas pancreáticas dentro de la vía biliar produciría debilitamiento progresivo de su pared y la hiperpresión mantenida produciría dilatación de esta. No se conoce el mecanismo exacto de activación de las enzimas pancreáticas, pero en estudios experimentales se ha visto que la hiperpresión, en asociación con la mezcla de bilis y jugo pancreático, provoca una activación prematura de la profosfolipasa A<sub>2</sub><sup>4</sup>.

Las anomalías de la unión biliopancreática son raras y su frecuencia oscila entre 0,08-3,2% de la población<sup>3</sup>. En Japón las dilataciones quísticas del colédoco se asocian casi todas con anomalías de la unión biliopancreática, mientras que en occidente esta asociación solo se constata en la mitad de los casos<sup>5-11</sup>. Kimura definió 2 variedades de anomalía de la unión biliopancreática. En la variedad 1, el conducto pancreático parece desembocar en el colédoco, con ángulo agudo, y el colédoco distal no está estrechado. En la variedad 2 (95%), es el colédoco el que parece desembocar en el conducto pancreático y el colédoco distal suele estar estrechado, por lo

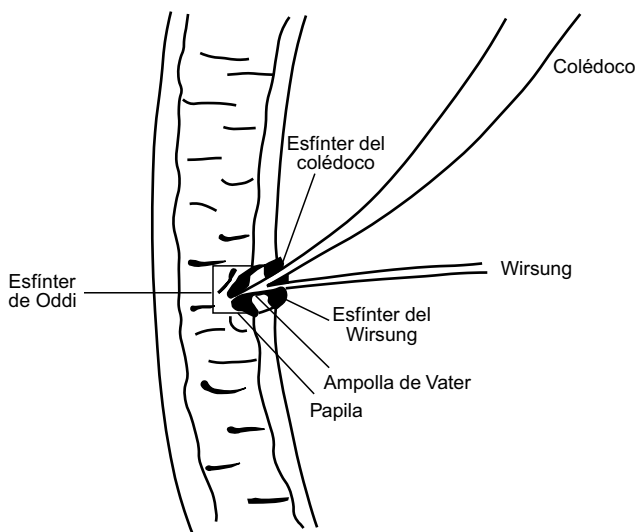
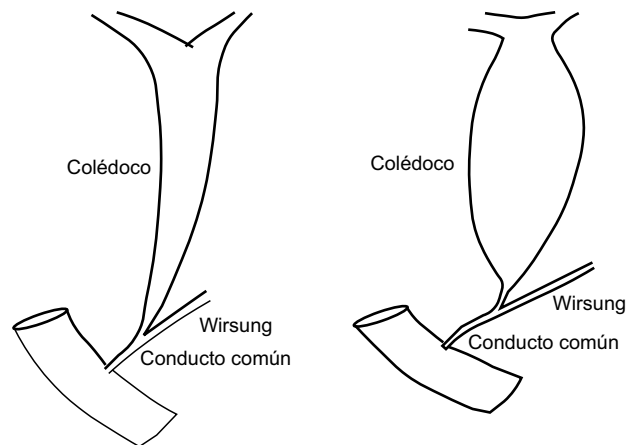


Figura 1 - Anatomía normal de la unión biliopancreática.



Tipo I: unión pancreato-biliar

Tipo II: unión bilio-pancreática

Figura 2 - Clasificación de Kimura de las anomalías de la unión biliopancreática.

que se producen las dilataciones más importantes y precoces de la vía biliar<sup>5</sup> (fig. 2).

Aunque se acepta ampliamente que las dilataciones congénitas de la vía biliar se asocian con anomalías de la unión pancreaticobiliar, estas pueden constituir una entidad independiente. De hecho, es relativamente frecuente que existan anomalías de la unión pancreaticobiliar sin dilatación de la vía biliar y estos casos frecuentemente se complican con carcinoma de la vesícula biliar<sup>12</sup>.

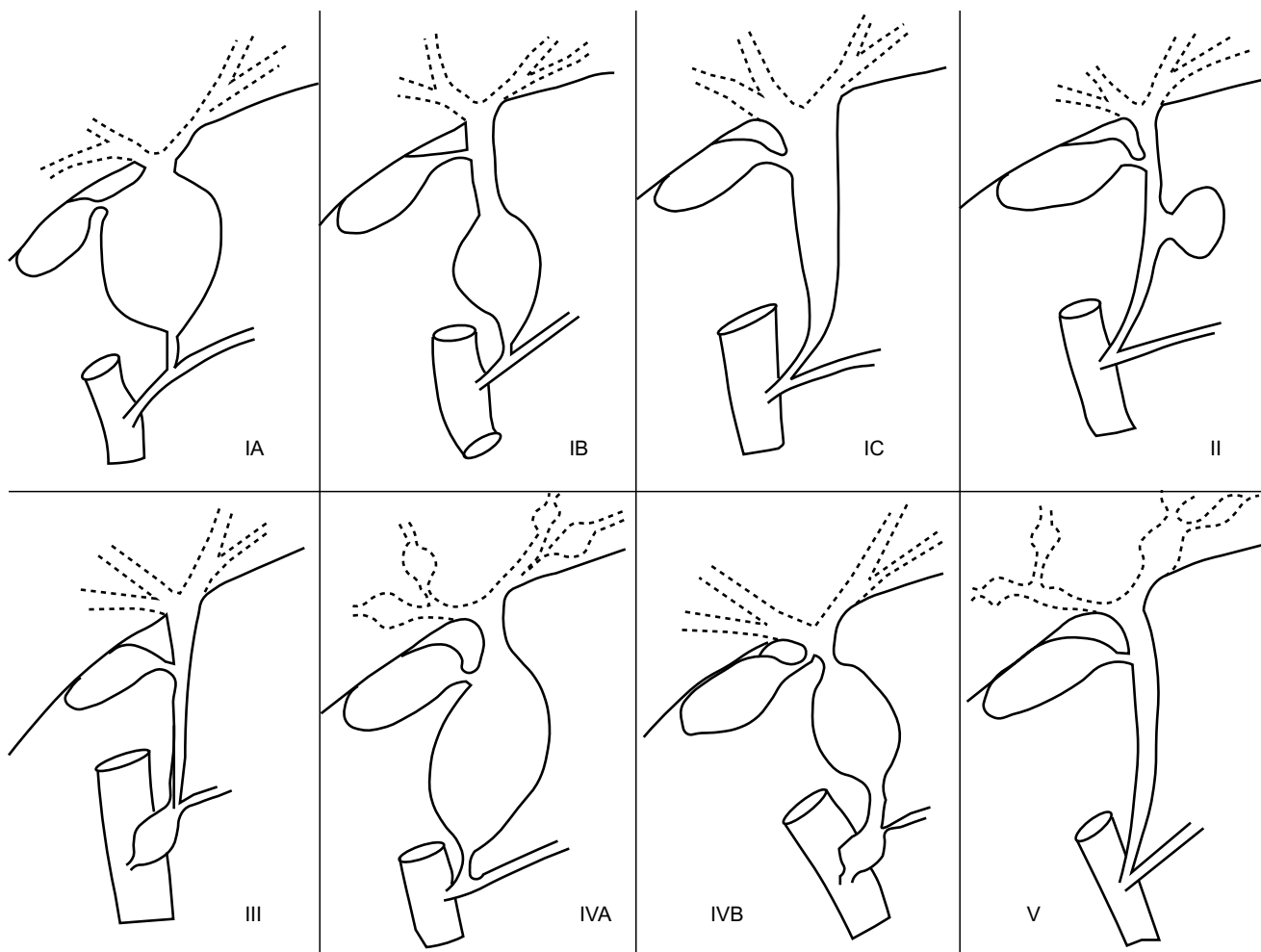
Aunque son extremadamente raros, se han descrito casos familiares, pero no se ha encontrado ningún marcador cromosómico y probablemente estos casos tengan una etiología multifactorial<sup>13</sup>.

## Clasificación

La clasificación más utilizada es la de Todani<sup>14</sup>, que distingue 5 tipos (fig. 3). El tipo I define una dilatación de la vía biliar extrahepática. Se subdivide en subtipo Ia, si la dilatación es sacciforme y afecta a todo o a casi todo el hepatocolédoco; subtipo Ib, cuando la dilatación es sacciforme, pero afecta a una parte del hepatocolédoco, y subtipo Ic, si hay dilatación fusiforme de todo el conducto. El tipo II define una dilatación sacciforme lateral de la vía biliar, con pedículo corto y estrecho. El tipo III consiste en una dilatación aislada de la porción terminal del colédoco en la ampolla de Vater. El tipo IV define la presencia simultánea de varias dilataciones. Se subdivide en 2 subtipos, IVa, cuando asocia dilataciones de la vía biliar intrahepática y extrahepática y, IVb, si asocia dilatación de la vía biliar principal y de la porción terminal del colédoco. El tipo V define las dilataciones de la vía biliar intrahepática y se corresponde con la enfermedad de Caroli.

## Epidemiología

En occidente son poco frecuentes, pero en Japón y en el sudeste asiático la incidencia es de uno por cada 1.000-1.750



**Figura 3 - Clasificación de Todani.**

nacimientos, unas 100 veces mayor que en los países occidentales. Son 4 veces más frecuentes en mujeres y, aunque pueden diagnosticarse en cualquier edad, dos tercios son descubiertos antes de los 10 años<sup>3,5-11,14-17</sup>. Los tipos I y IV son los más frecuentes y suponen el 80% del total; los otros tipos no alcanzan el 5% cada uno de ellos<sup>3</sup>.

### Clínica

Aunque pueden permanecer asintomáticas durante mucho tiempo, suelen comenzar antes de los 16 años. Con respecto a la presentación clínica pueden considerarse 2 grupos, el de los niños menores de un año y el de los mayores de esta edad<sup>18-21</sup>. En el primer grupo son frecuentes la ictericia, la acolia y una masa en el cuadrante superior derecho del abdomen. Por encima del año de edad, el cuadro clínico está dominado por la obstrucción biliar intermitente, con episodios de ictericia y dolor abdominal<sup>8,18</sup>. En los adultos el dolor se encuentra en el 60-95% de los casos, mientras que la ictericia y la fiebre están presentes en la mitad. La tríada constituida por dolor, ictericia y masa palpable únicamente se encuentra en menos del 15%. El 20-70% presenta alguna complicación biliar, que en la mitad de las ocasiones se

manifiesta por un episodio de colangitis. Cerca del 30% de los pacientes presenta episodios de pancreatitis aguda y un 15% acabará presentando cirrosis e hipertensión portal. Menos del 2% de los pacientes presenta peritonitis biliar secundaria a perforación del quiste<sup>22</sup>. Los pacientes con la variedad 1 de Kimura, que tienen dilataciones menos importantes, suelen permanecer asintomáticos y el diagnóstico suele ser casual. Por el contrario, los pacientes con la variedad 2 de Kimura suelen manifestarse en la edad pediátrica.

### Estudios de imagen

Tienen 3 objetivos: confirmar el diagnóstico y su asociación con una anomalía de la unión biliopancreática; precisar la extensión y tipo de dilatación, y descartar la presencia de complicaciones, como litiasis y cáncer. La ecografía y la TAC muestran una tumoración quística, independiente de la vesícula biliar, localizada en el espacio subhepático, entre la confluencia portal y el duodeno<sup>10,11</sup>. La TAC proporciona, además, información sobre la relación de la dilatación quística con las estructuras vecinas, sobre todo con los elementos del ligamento hepatoduodenal. No obstante, suele infraestimar la extensión de la dilatación y no ofrece

información sobre la unión biliopancreática. Por esto, es necesario recurrir a un medio que nos proporcione un mapa de la vía biliar. Tradicionalmente, este papel correspondía a la colangiopancreatografía retrógrada endoscópica, pero actualmente se sustituye por medio de la colangiorresonancia, con una sensibilidad (90-100%) y una especificidad (73-100%) similares, sin sus complicaciones<sup>23-28</sup>. La ecoendoscopia puede estar indicada en caso de duda de la existencia de un obstáculo en el colédoco distal y para precisar el tipo de unión biliopancreática<sup>3</sup>. En ocasiones, la anatomía de la unión biliopancreática solo podrá visualizarse por métodos invasivos: colangiografía retrógrada endoscópica y colangiografía percutánea transhepática<sup>29</sup>.

Durante el embarazo, la ecografía permite diagnosticar algunas dilataciones congénitas del colédoco y posibilita la planificación de un tratamiento precoz durante el período neonatal<sup>30</sup>.

### Dilatación moderada de la vía biliar principal

Si la vía biliar tiene un diámetro inferior a 20 mm, debe buscarse la presencia de anomalía de la unión biliopancreática. Si no se confirma, debe determinarse la amilasa en la bilis (vesicular o de colédoco); si esta es inferior a 10.000 UI/l se indica la colecistectomía, pero si es superior, puede concluirse que existe reflujo pancreaticobiliar, por lo que el diagnóstico de dilatación quística del colédoco es muy probable y, por lo tanto, está justificada la exéresis completa de la vía biliar<sup>3</sup>.

## Complicaciones evolutivas

Hasta el 80% de los pacientes presentará algún tipo de complicación, que podrían clasificarse en 3 grupos: mecánicas, infecciosas y degeneración maligna.

### a) Mecánicas.

- Litiasis. La litiasis intraquística es la más frecuente, con una incidencia del 2-70%. Suele relacionarse con la estasis biliar. La formación de cálculos intrahepáticos ocurre sobre todo en pacientes con dilataciones de la vía biliar intrahepática<sup>31,32</sup>.
- Pancreatitis aguda. Especialmente frecuente en adultos. Su incidencia real es difícil de determinar, pero oscila entre el 2-70%<sup>19</sup>. Suele asociarse con alteraciones de la unión biliopancreática y quistolitiasis.
- Rotura del quiste. Es rara y en los adultos parece que es más frecuente durante el embarazo<sup>22,33</sup>.
- Cirrosis biliar. Es secundaria a la obstrucción biliar crónica. Puede causar hipertensión portal, que también puede ser secundaria a trombosis de la vena porta y a fibrosis hepática congénita asociada con enfermedad de Caroli. La cirrosis puede afectar a un 15% de los adultos y es especialmente frecuente en pacientes que se han operado múltiples veces<sup>19</sup>.

### b) Infecciosas.

Los episodios recurrentes de colangitis son relativamente frecuentes. Más raros son los abscesos intrahepáticos, secundarios a colangitis o a obstrucción de conductos biliares segmentarios por cálculos.

c) Degeneración maligna. Al no existir esfínter propio del colédoco distal, las enzimas pancreáticas refluyen de forma crónica hacia la vía biliar, inducen la conjugación de los ácidos biliares y la transformación de lecitina en lisolecitina. Estos productos son tóxicos para la mucosa biliar, especialmente si hay estasis de la bilis, por esto la degeneración maligna puede aparecer tanto en las paredes del quiste como en la vesícula, en ausencia de dilatación biliar<sup>6,9,34-37</sup>. El riesgo de cáncer biliar es 20 veces mayor que en el resto de la población<sup>37</sup> y su incidencia varía entre el 3-40%, con una media del 16%<sup>21,38</sup>. En la primera década de la vida es del 0,7% y pasa al 14% en pacientes de más de 20 años y pasa a aproximadamente el 50% en mayores de 50 años<sup>3,39,40</sup>. Los pacientes operados mediante derivación quistodigestiva tienen mayor incidencia de cáncer y, además, este aparece en una media de 10 años antes que en pacientes sin derivación<sup>3,41</sup>. El cáncer puede aparecer en cualquier tipo de dilatación, pero es más frecuente en los tipos I y IV. En el 50-85% de los pacientes se localiza en la vía biliar extrahepática, especialmente en la propia dilatación, en el 8-45% de los pacientes se localiza en la vesícula biliar y en menos del 5% de los pacientes se localiza en la vía biliar intrahepática o en el colédoco intrapancreático<sup>3</sup>. Los pacientes con alteración de la unión biliopancreática que no presentan dilatación de la vía biliar también tienen mayor riesgo de cáncer biliar, pero afecta a la vesícula biliar, con una incidencia de hasta 25-36%<sup>12,34,35,37,42-47</sup>. El 80% de los tumores son colangiocarcinomas, pero puede aparecer cualquier tipo histológico<sup>6,38,40,41</sup>.

## Tratamiento

El tratamiento de elección es la escisión completa de la vía biliar, lo que permite suprimir de forma definitiva el reflujo pancreático hacia esta y extirpar la totalidad de la pared del quiste y las zonas susceptibles de tener degeneración maligna. La reconstrucción del tránsito biliar se consigue mediante hepaticoyeyunostomía con un asa en Y de Roux<sup>48-51</sup>. Se considera que la escisión es completa cuando conlleva la resección de la totalidad de la vía biliar extrahepática, incluido el colédoco intrapancreático. En los adultos los procedimientos quirúrgicos previos, los episodios recurrentes de colangitis y la hipertensión portal pueden dificultar mucho la disección. En estos pacientes puede ser imposible la extirpación completa de la vía biliar extrahepática y, en ocasiones, es necesario hacer una disección intramural de la pared posterior del quiste, pero con eliminación siempre de la capa mucosa. La resección completa de la vía biliar extrahepática, junto con la colecistectomía, reduce considerablemente el riesgo de degeneración maligna y pasa a ser de un 0,7%<sup>38</sup>. Recientemente se ha conseguido tratar con éxito estas lesiones mediante abordaje laparoscópico<sup>51-55</sup>. Si hay colangitis es necesario tratarla con antibióticos de amplio espectro y, si es preciso, recurrir al drenaje endoscópico o percutáneo de la bilis infectada.

La presencia de anomalías de la unión biliopancreática es indicación de colecistectomía por el elevado riesgo de degeneración maligna en la vesícula<sup>41,42,53,56-60</sup>.

## Tratamiento según el tipo de dilatación

- Tipo I. Colectomía y exéresis completa de la vía biliar extrahepática, con hepaticoyunostomía en Y de Roux.
- Tipo II. Exéresis del quiste y colectomía, no es necesaria la extirpación completa de la vía biliar. De acuerdo al tamaño del cuello del quiste, el cierre puede hacerse de forma primaria o sobre un tubo de Kehr.
- Tipo III. Los menores de 3cm pueden tratarse con efectividad mediante esfinterotomía endoscópica. Los mayores de este tamaño se tratarán mediante escisión transduodenal y será necesaria, a veces, la reimplantación del conducto pancreático en la pared duodenal.
- Tipo IVa. Muchas veces el único tratamiento posible es la escisión completa de la vía biliar extrahepática y la reconstrucción mediante hepaticoyunostomía. Si las lesiones intrahepáticas están limitadas a un solo lóbulo se puede hacer una hepatectomía parcial. En ocasiones, puede ser necesario asociar algún gesto de desobstrucción biliar intrahepática. Los pacientes con este tipo de lesiones pueden requerir trasplante.
- Tipo IVb. Escisión completa de la vía biliar extrahepática asociada con una escisión transduodenal del coledococele o con una esfinterotomía endoscópica, según su tamaño.
- Tipo V. Si la enfermedad se limita a un lóbulo hepático está indicada la hepatectomía parcial, con o sin colangiomyunostomía. En pacientes con enfermedad bilobular puede estar indicado el trasplante hepático.

## Resultados del tratamiento

Después de la escisión completa el pronóstico es excelente, pero es necesario un seguimiento a lo largo de la vida, porque todavía persiste un pequeño riesgo de aparición de cáncer biliar.

La mortalidad de la cirugía es prácticamente nula y su morbilidad suele ser inferior al 10%<sup>3</sup>. Las complicaciones postoperatorias inmediatas incluyen hemorragia, pancreatitis, fístula pancreática, biliar o duodenal, e infecciones. A largo plazo, hay un 2-10% de colangitis y de 0-17% de reintervenciones, fundamentalmente por estenosis de la anastomosis biliodigestiva y por formación de litiasis<sup>11,21,61-65</sup>. La incidencia de complicaciones a largo plazo es más importante en pacientes con dilataciones tipo IVa con respecto al tipo I, fundamentalmente a expensas de más colangitis, relacionadas, sobre todo, con la litiasis intrahepática<sup>63,66</sup>. Cualquier colangitis que aparezca tras la cirugía obliga a descartar la litiasis intrahepática, estenosis de la anastomosis biliointérica, degeneración maligna de la vía biliar no reseca y estenosis biliares intrahepáticas que hayan pasado desapercibidas. La litiasis intrahepática aparece en aproximadamente un 10% de los pacientes y casi siempre se relaciona con zonas de estenosis biliar proximal a la bifurcación<sup>62,66,67</sup>.

## Conflicto de intereses

Los autores declaran no tener ningún conflicto de intereses.

## BIBLIOGRAFÍA

1. Misra SP, Dwivedi M. Pancreaticobiliary ductal union. *Gut*. 1990;31:1144-9.
2. Japanese Study Group on Pancreaticobiliary Maljunction. Diagnosis criteria of pancreaticobiliary maljunction. *J Hepatobiliary Pancreat Surg*. 1994;1:219-21.
3. Kianmanesh R, Régimbeau JM, Belghiti J. Anomalies de la jonction bilio-pancreatique et dilatations kystiques congénitales des voies biliaires de l'adulte. *J Chir*. 2001;138:196-204.
4. Nakamura T, Okada A, Higaki J, Tojo H, Okamoto M. Pancreaticobiliary maljunction associated pancreatitis: An experimental study on the activation of pancreatic phospholipase A2. *World J Surg*. 1996;20:543-50.
5. Kimura K, Ohto N, Ono T, Tsuchiya Y, Saisho H, Kawamura K, et al. Congenital cystic dilatation of the common bile duct: Relationship to anomalous pancreaticobiliary ductal union. *Am J Roentgenol*. 1977;128:571-7.
6. Lerut J, De Ville de Goyet J, Gigot JF. Bile duct cysts. *Ann Chir*. 1998;52:174-6.
7. Benhidjeb T, Munster B, Ridwelsky K, Rudolph B, Mau H, Lippert H. Cystic dilatation of the common bile duct: Surgical treatment and long term results. *Br J Surg*. 1994;81:433-6.
8. Lenriot JP, Gigot JF, Segol P, Fagniez PL, Fingerhut A, Adloff M. Bile Duct cysts in adults: A multiinstitutional retrospective study. French Associations for Surgical Research. *Ann Surg*. 1998;228:159-66.
9. Tanaka K, Nishimura A, Ishibe R, Yoshimine M, Ogata S, Taira A. Clinical abnormalities in adults with pancreaticobiliary maljunction with and without bile duct dilatation. *Can J Surg*. 1995;38:351-4.
10. Vullierme MP, Vilgrain V, Zins M, Sibert A, Denis A, Belghiti J, et al. Dilatations kystiques congénitales de la voie biliaire principale. *Gastroenterol Clin Biol*. 1997;21:201-8.
11. Yamaguchi M. Congenital choledochal cyst: Analysis on 1433 patients in the Japanese literature. *Am J Surg*. 1980;140:653-7.
12. Funabuki T, Mmatsubara T, Miyakawa S, Ishihara S. Pancreaticobiliary maljunction and carcinogenesis to biliary and pancreatic malignancy. *Langenbecks Arch Surg*. 2009;394:159-69.
13. Clifton MS, Golsdtein RB, Slavotinek A, Norton ME, Lee H, Farrell J, et al. Prenatal diagnosis of familial type I choledochal cyst. *Pediatrics*. 2006;117:596-600.
14. Todani T, Watanabe Y, Narusue M, Tabuchi K, Okajima K. Congenital bile duct cysts. Classification, operative procedures and review of 35 cases including cancer arising from choledochal cyst. *Am J Surg*. 1977;134:263-9.
15. Fritsch J, Prat F, Pelletier G, Buffet C. Anatomic abnormalities in the papillary region and pancreaticobiliary pathology. *Gastroenterol Clin Biol*. 1999;23:717-29.
16. Belli G, Rotondano G, D'Agostino A, Iannelli A, Marano I, Santangelo ML. Cystic dilatation of extrahepatic bile ducts in adulthood: Diagnosis, surgical treatment and long-term results. *HPB Surg*. 1998;10:379-84.
17. Miyano T, Yamataka A, Li L. Congenital biliary dilatation. *Semin Pediatr Surg*. 2000;9:187-95.
18. Flanigan DP. Biliary cysts. *Ann Surg*. 1975;182:635-43.
19. Lipsett PA, Pitt HA, Colombani PM, Boinott JK, Cameron JL. Choledochal cyst disease. A changing pattern presentation. *Ann Surg*. 1994;220:644-52.
20. Suita S, Shono K, Kinugasa Y, Kubota M, Matsuo S. Influence of age on the presentation and outcome choledochal cyst. *J Pediatr Surg*. 1999;34:1765-8.
21. Todani T, Urushihara N, Morotomi Y, Watanabe Y, Uemura S, Noda T, et al. Characteristics of choledochal cysts in neonates and early infants. *Eur J Pediatr Surg*. 1995;5:143-5.

22. Ando K, Miyano T, Kohno S, Takamizawa S, Lane G. Spontaneous perforation of choledochal cyst: A study of 13 cases. *Eur J Pediatr Surg.* 1998;8:23-5.
23. Kim SH, Lim JH, Yoon HK, Ham BK, Lee SK, Kim YI. Choledochal cyst: Comparison of MR and conventional cholangiography. *Clin Radiol.* 2000;55:378-83.
24. Park DH, Kim MH, Lee SK, Lee SS, Choi JS, Lee YS. Can MRCP replace the diagnostic role or ERCP for patients with choledochal cysts? *Gastrointest Endosc.* 2005;62:360-6.
25. Sugiyama M, Baba M, Atomi M, Hanaoka H, Mizutani Y, Hachiya J. Diagnosis of anomalous pancreaticobiliary junction: Value of magnetic resonance cholangiopancreatography. *Surgery.* 1998;123:391-7.
26. Irie H, Honda H, Jimi M, Yokohata K, Chijiwa K, Kkuroiwa T. Value of MR cholangiopancreatography in evaluating choledochal cysts. *Am J Roentgenol.* 1998;171:1381-5.
27. Yu ZL, Zhang LJ, Fu JZ, Li J, Zhang QY, Chen FL. Anomalous pancreaticobiliary junction: Image analysis and treatment principles. *Hepatobiliary Pancreat Dis Int.* 2004;3:136-9.
28. Yamataka A, Kuwatsuru R, Shima H, Kobayashi H, Lane G, Segawa O, et al. Initial experience with non-breath-hold magnetic resonance cholangiopancreatography: A new non-invasive technique for the diagnosis of choledochal cysts in children. *J Pediatr Surg.* 1997;32:1560-2.
29. Nagi B, Kochhar R, Bhasin D, Singh K. Endoscopic retrograde cholangiopancreatography in the evaluation of anomalous junction of the pancreaticobiliary duct and related disorders. *Abdomin Imaging.* 2003;28:847-52.
30. Clifton MS, Golsdtein RB, Slavotinek A, Norton ME, Lee H, Farrell J, et al. Prenatal diagnosis of familial type I choledochal cyst. *Pediatrics.* 2006;117:596-600.
31. Gigot JF, Nagorney DM, Farnell MB, Moir C, Ilstrup D. Bile duct cysts in adults. A changing spectrum of presentation. *J Hepatobiliary Pancreat Surg.* 1996;3:405-11.
32. Uno K, Tsuchida Y, Kawarasaki H, Ohmiya H, Honna T. Development of intrahepatic cholelithiasis long after primary excision of choledochal cysts. *J Am Coll Surg.* 1996;183:583-8.
33. Hewitt PM, Krige JE, Bornman PC, Terblanche J. Choledochal cyst in pregnancy: A therapeutic dilemma. *J Am Coll Surg.* 1995;181:237-40.
34. Chao TC, Wang CS, Jan YY, Chen HM, Chen MF. Carcinogenesis in the biliary system associated with APDJ. *J Hepatobiliary Pancreat Surg.* 1999;6:218-22.
35. Chapman RW. Risk factors for biliary tract carcinogenesis. *Ann Oncol.* 1999;10:308-11.
36. Sugiyama Y, Kobori H, Hakamada K, Seito D, Sasaki M. Altered bile composition in the gallbladder and common bile duct of patients with anomalous pancreaticobiliary ductal junction. *World J Surg.* 2000;24:17-20.
37. Bismuth H, Krissat J. Choledochal cystic malignancies. *Ann Oncol.* 1999;10:94-8.
38. Watanabe Y, Toki A, Todani T. Bile duct cancer developed after cyst excision for choledochal cyst. *J Hepatobiliary Pancreat Surg.* 1999;6:207-12.
39. Voyles CR, Smadia C, Shands WC, Blumgart LH. Carcinoma in choledochal cysts. Age-related incidence. *Arch Surg.* 1983;118:986-8.
40. Todani T, Tabuchi K, Watanabe Y, Kobayashi T. Carcinoma arising in the wall of congenital bile duct cysts. *Cancer.* 1979;44:1134-41.
41. Todani T, Watanabe Y, Toki A, Urushihara N. Carcinoma related to choledochal cysts with internal drainage operations. *Surg Gynecol Obstet.* 1987;164:61-4.
42. Kimura K, Ohto M, Saisho H, Unozawa T, Tsuchiya Y, Morita M, et al. Association of gallbladder carcinoma and anomalous pancreaticobiliary ductal union. *Gastroenterology.* 1985;89:1258-65.
43. Chijiwa K, Kimura H, Tanaka M. Malignant potential of the gallbladder in patients with anomalous pancreaticobiliary ductal junction. The difference in risk between patients with and without choledochal cyst. *Int Surg.* 1995;80:61-4.
44. Chang LY, Wang HP, Wu MS, Huang HT, Wang HH, Lin CC, et al. Anomalous pancreaticobiliary ductal union and etiologic association of gallbladder cancer and adenomyomatosis. *Hepatogastroenterology.* 1998;45:2016-9.
45. Tanaka K, Nishimura A, Yamada K, Ishibe R, Ishizaki N, Yoshimine M, et al. Cancer of gallbladder associated with anomalous junction of the pancreaticobiliary duct system without bile duct dilatation. *Br J Surg.* 1993;80:622-4.
46. Ng JW. Carcinoma of the gallbladder associated with anomalous junction of the pancreaticobiliary duct. *J Am Coll Surg.* 2000;190:385-6.
47. Hidaka E, Yanagisawa A, Seki M, Takano K, Setoguchi T, Kato Y. High frequency of K-ras mutations in biliary duct carcinomas of cases with a long common channel in the papilla of Vater. *Cancer Res.* 2000;60:522-4.
48. Tanaka K, Ikoma A, Hamada N, Nishida S, Kadono J, Taira A. Biliary tract cancer accompanied by anomalous junction of pancreaticobiliary ductal system in adults. *Am J Surg.* 1998;175:218-20.
49. Ando H, Kaneko K, Ito T, Watanabe Y, Seo T, Harada T. Complete excision of the intrapancreatic portion of choledochal cysts. *J Am Coll Surg.* 1996;183:317-21.
50. Shimada M, Takenaka K, Gion T, Fujiwara Y, Taguchi K, Kajiyama K, et al. Treatment strategy for patients with cystic lesions mimicking a liver tumour: A recent 10 years surgical experience in Japan. *Arch Surg.* 1998;133:643-6.
51. Shimotakahara A, Yamataka A, Yanai T, Kobayashi H, Okazaki T, Lane G, et al. Roux-en-Y hepaticojejunostomy or hepaticoduodenostomy for biliary reconstruction during the surgical treatment of choledochal cysts: Which is better. *Pediatr Surg Int.* 2005;21:5-7.
52. Li L, Feng W, Jing-Bo F, Qi-Zhi Y, Gang L, Liu-Ming H, et al. Laparoscopic-assisted total cyst excision of choledochal with Roux-en-Y hepaticojejunostomy. *J Pediatr Surg.* 2004;39:1663-6.
53. Martínez-Ferro M, Estévez E, Laje P. Laparoscopic treatment of biliary atresia and choledochal cyst. *Semin Pediatr Surg.* 2005;14:206-15.
54. Abbas HM, Yassin NA, Ammori BJ. Laparoscopic resection of type I choledochal cyst in an adult and Roux-en-Y hepaticoyejunostomy: A case report and literature review. *Surg Laparosc Endosc Percutan Tech.* 2006;16:439-44.
55. Hong L, Wu Y, Yan Z, Xu M, Chu J, Chen QM. Laparoscopic surgery for choledochal cyst in children: A case review of 31 patients. *Eur J Pediatr Surg.* 2008;18:67-71.
56. Kinoshita H, Nagata E, Hirohashi K, Sakai K, Kobayashi Y. Carcinoma of the gallbladder with an anomalous connection between the choledochus and the pancreatic duct. *Cancer.* 1984;54:762-9.
57. Tanaka K, Nishimura A, Yamada K, Inhibe R, Ishizaki N, Yoshimine M, et al. Cancer of gallbladder associated with anomalous junction of the pancreaticobiliary duct system without bile duct dilatation. *Br J Surg.* 1993;80:622-4.
58. Nakao A, Sakagami K, Uda M, Mitsuoka S. Double cancers of the gallbladder and bile duct associated with anomalous choledochopancreatic duct junction. *J Gastroenterol.* 1997;32:110-3.
59. Yoshida T, Shibata K, Matsumoto T, Sasaki K, Hirose R, Kitano S. Carcinoma of the gallbladder associated with anomalous junction of the pancreaticobiliary duct in adults. *J Am Coll Surg.* 1999;189:57-62.
60. Tashiro S, Imaizumi T, Ohkawa H, Okada A, Katoh T, Kawaharada Y, et al. Pancreaticobiliary maljunction:

- Retrospective and nationwide survey in Japan. *J Hepatobiliary Pancreat Surg.* 2003;10:345-51.
61. Miyano T, Yamataka A, Kato Y, Segawa O, Lane G, Takamizawa S, et al. Hepaticoenterostomy after excision of choledochal cysts in children: A 30 years experience with 180 cases. *J Pediatr Surg.* 1996;31:1417-21.
  62. Ando H, Kaneko K, Ito F, Seo T, Harada T, Watanabe Y, et al. Surgical removal of protein plugs complicating choledochal cysts: Primary repair after adequate opening of the pancreatic duct. *J Pediatr Surg.* 1998;33:1265-7.
  63. Ando H, Kaneko K, Ito F, Seo T, Ito T. Operative treatment of congenital stenoses of the intrahepatic Hill ducts in patients with choledochal cysts. *Am J Surg.* 1997;173:491-4.
  64. Chijiiva K, Tanaka M. Late complications after excisional operation in patients with choledochal cysts. *J Am Coll Surg.* 1994;179:139-44.
  65. Kaneko K, Ando H, Watanabe Y, Seo T, Harada T, Ito F. Secondary excision of choledochal cysts after previous cyst-enterostomies. *Hepatogastroenterology.* 1999;46:2772-5.
  66. Ando H, Ito T, Kaneko K, Seo T, Ito F. Intrahepatic bile duct stenosis causing intrahepatic calculi formation following excision of choledochal cyst. *J Am Col Surg.* 1996;183:56-60.
  67. Ando H, Ito T, Kaneko K, Seo T. Congenital stenosis of the intrahepatic bile duct associated with choledochal cysts. *J Am Coll Surg.* 1995;181:426-30.