

lesiones patológicas subyacentes (como ocurrió en nuestra primera paciente), estas deberían inyectarse en el espacio prepectoral en una inyección única, con lo que, como puede observarse en las imágenes, se logra un aumento uniforme de la glándula.

Aunque algunos autores han indicado que el ácido hialurónico podría aumentar el riesgo de cáncer de mama¹, esto no ha podido demostrarse todavía³, por lo que no parece justificado realizar algún tipo de intervención quirúrgica sin evidencia de malignidad. No obstante, todavía se desconoce el comportamiento de estos «hialuronomas» a largo plazo, por lo que pensamos que debería hacerse un seguimiento estrecho de estas pacientes. Por último, queda por definir la posible influencia sobre distintas técnicas quirúrgicas como la biopsia selectiva del ganglio centinela, pues la migración de los trazadores podría verse hipotéticamente afectada, o si estas sustancias permitirán posteriores resecciones segmentarias en las mamas.

En resumen, la inyección de ácido hialurónico para aumentar el volumen mamario no es una técnica exenta de complicaciones. No existen suficientes estudios de seguridad para la generalización de este procedimiento.

BIBLIOGRAFÍA

1. McCleave MJ. Is breast augmentation using hyaluronic acid safe? *Aesthetic Plast Surg.* 2010;34:65-8.

doi:10.1016/j.ciresp.2010.02.008

2. Price RD, Berry MG, Navsaria HA. Hyaluronic acid: The scientific and clinical evidence. *J Plast Reconstr Aesthet Surg.* 2007;60:1110-9.
3. Mir-Mir S. Is Breast Augmentation Using Hyaluronic Acid Safe? *Aesthetic Plast Surg.* 2009;10:1007/s00266-009-9451-8.
4. Heden P, Sellman G, Von Wachenfeldt M, Olenius M, Fagrell D. Body shaping and volume restoration: The role of hyaluronic acid. *Aesthetic Plast Surg.* 2009;33:274-82.
5. Al-Shraim M, Jaragh M, Geddie W. Granulomatous reaction to injectable hyaluronic acid (Restylane) diagnosed by fine needle biopsy. *J Clin Pathol.* 2007;60:1060-1.
6. Ghislanzoni M, Bianchi F, Barbareschi M, Alessi E. Cutaneous granulomatous reaction to injectable hyaluronic acid gel. *Br J Dermatol.* 2006;154:755-8.
7. Friedman PM, Mafong EA, Kauvar ANB, Geronemus RG. Safety data of injectable nonanimal stabilized hyaluronic acid gel for soft tissue augmentation. *Dermatol Surg.* 2002;28:491-4.

Carlos Fortea-Sanchis^{a,*}, David Martínez-Ramos^a, Miguel Alcalde-Sánchez^a, Eduardo Sáez Valero^b y José Luis Salvador-Sanchis^a

^aServicio de Cirugía General y Digestiva, Hospital General de Castellón, Castellón, España

^bServicio de Radiodiagnóstico, Hospital General de Castellón, Castellón, España

*Autor para correspondencia.

Correo electrónico: carlosfortea@gmail.com (C. Fortea-Sanchis).

Nesidioblastosis como causa de hiperinsulinismo en el adulto

Nesidioblastosis as a cause of hyperinsulinism in the adult

La nesidioblastosis es una rara afección pancreática que provoca hipoglucemia por hipersinsulinismo endógeno en la infancia. Es poco habitual en el adulto, de tal forma que solo se han publicado casos aislados desde su descripción hace más de 70 años, lo que representa un 0,5-5% de los casos de hiperinsulinismo orgánico^{1,2,4}. Presentamos un caso de nesidioblastosis en el adulto.

Mujer de 37 años, con antecedentes de encefalopatía anóxica perinatal con retraso psicomotor y crisis epilépticas, en tratamiento con medicación anticonvulsiva. La paciente presentaba desde hacia un año vómitos de predominio posprandial, pérdida de peso e hipoglucemia sintomática en ayunas que se resolvía con la ingesta. Entre los datos de laboratorio destacaba una glucemia de 46 mg/dl. Con la

sospecha clínica de hiperinsulinismo, se le realizó a la paciente un test de ayuno, que se tuvo que suspender, tras 18 h, por hipoglucemia clínica y bioquímica. Los parámetros analíticos (glucemia 37 mg/dl, insulina 7,2 mU/l y péptido C 1,1 ng/ml) confirmaron una hipersecreción de células beta mientras que el test de screening para sulfonilureas fue negativo.

Se realizó ecografía y TAC abdomino pélvica sin que se detectara una masa pancreática. Posteriormente, se practicó una ecoendoscopia que reveló una imagen de 6 mm, redondeada, hiperecogénica, localizada en la cabeza del páncreas. Dada la discordancia entre TAC y ecoendoscopia, se indicó un cateterismo selectivo transfemorales con inyección intraarterial de calcio que obtuvo los siguientes valores plasmáticos de

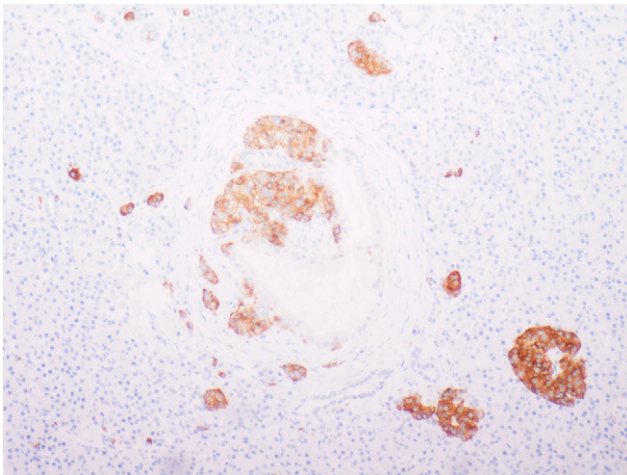


Figura 1 - Imagen con tinción inmunohistoquímica que muestra hiperplasia irregular de islotes de Langerhans con distribución atípica (tinción con sinaptofisina; × 10).

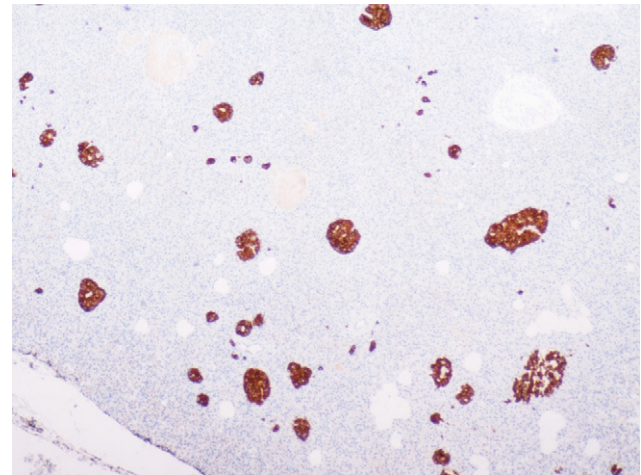


Figura 2 - Imagen con tinción inmunohistoquímica que muestra estructuras ducto insulares (tinción con enolasa; × 4).

insulina en la vena hepática: sin estímulo: 22,3 mU/l, tras la administración de calcio en la arteria gastroduodenal: 30,1 mU/l esplénica: 55 mU/l y en la mesentérica superior: 45 mU/l.

Con el diagnóstico de hiperinsulinismo probablemente secundario a hiperplasia difusa de células pancreáticas, se decidió la intervención quirúrgica, una vez conseguido el control de las cifras de glucemia preoperatoria con diazóxido. Se realizó una laparotomía subcostal bilateral para exponer en su totalidad la glándula pancreática y una ecografía intraoperatoria, que identificó un nódulo de 8 mm en el cuerpo del páncreas, 2 cm a la izquierda de los vasos mesentéricos. Se practicó una pancreatectomía corporocaudal con preservación esplénica. Durante el curso postoperatorio, la paciente desarrolló un absceso retrogástrico de 7 × 9 × 5 cm, que se resolvió con drenaje percutáneo bajo control radiológico y tratamiento antibiótico. Las cifras de glicemia se normalizaron por lo que fue dada de alta a los 15 días. Desde entonces ha seguido controles postoperatorios en consultas de cirugía y endocrinología demostrándose recientemente niveles plasmáticos de glucosa de 95 mg/dl, insulina de 2,9 mU/l y péptido C de 0,9 ng/ml.

El estudio macroscópico de la pieza quirúrgica reveló una lesión nodular de características similares al tejido adyacente de aspecto normal, que correspondía al nódulo identificado en la ecografía intraoperatoria. La evaluación microscópica demostró una hiperplasia de los islotes de Langerhans de distribución irregular (fig. 1) y con estructuras ductoinsulares (fig. 2). Los marcadores neuroendocrinos como la cromogranina, enolasa y sinaptofisina eran positivos. Con estos hallazgos, se confirmó el diagnóstico de nesidioblastosis difusa.

La nesidioblastosis se describe como una hiperplasia de los islotes de Langerhans de diferentes tamaños y morfología, constituida por estructuras ductoinsulares y células beta hipertróficas con núcleos pleomórficos. Estos islotes pueden formar nódulos (nesidioblastosis focal) o disponerse de forma difusa por todo el páncreas (nesidioblastosis difusa)^{1,3,5}.

Desde el punto de vista clínico, la nesidioblastosis se presenta con episodios de hipoglucemia en ayunas o tras un

ejercicio; temblor, mareo, palpitaciones, sudoración, alteración neurológica y coma, entre otros síntomas^{2,5}.

El diagnóstico de hipersinsulinismo endógeno se realiza mediante el test del ayuno. Este se considera positivo cuando, tras 72 h, los niveles de glucosa en sangre disminuyen por debajo de 45 mg/dl y se elevan los niveles de insulina por encima de 6 mU/l y de péptido C por encima de 0,6 ng/ml. Un test de *screening* de sulfonilureas en sangre y orina descartará el diagnóstico de «hipoglucemia facticia»^{1,2,4,6,7}. Una vez establecido el diagnóstico de hiperinsulinismo endógeno, se dispone de una serie de técnicas radiológicas, para llegar al diagnóstico de insulinoma pancreático^{1,2,4}. La ecografía transabdominal, TAC y, recientemente, la ecoendoscopia, son las técnicas más utilizadas, con lo que se obtiene una alta sensibilidad y especificidad al combinar estas 2 últimas pruebas. La ecoendoscopia permite, además, la realización de una PAAF para obtener muestras citológicas. En casos seleccionados, cuando no se consigue el diagnóstico con estas técnicas, el cateterismo selectivo con inyección intraarterial de calcio, puede sugerir la presencia de la lesión. En este sentido, un aumento de la cifra de insulina que dobla el valor basal en la vena hepática, tras la inyección de calcio en arteria gastroduodenal, sugiere la presencia del insulinoma en la cabeza del páncreas; cuando el aumento se produce tras la inyección en la arteria mesentérica superior, debe sospecharse que el insulinoma se localiza en el proceso uncinado y, cuando el aumento de la insulina se detecta tras la inyección en la arteria esplénica, probablemente el insulinoma está localizado en el cuerpo cola de páncreas^{1,2,4,6}. Una prueba adicional, de gran valor diagnóstico, es la ecografía pancreática intraoperatoria.

Si no se detecta el insulinoma con estas pruebas, ni con el aumento de insulina en vena hepática tras inyección de calcio en 2 o más territorios arteriales, debemos sospechar la existencia de una nesidioblastosis^{6,8}. En nuestro caso, obtuvimos una elevación de los niveles de insulina tras inyección en arteria esplénica y mesentérica superior.

El tratamiento de elección de la hiperplasia difusa de islotes pancreáticos es la pancreatectomía subtotal (70-80%), con resección del páncreas situado a la izquierda de la

vena mesentérica superior^{2,3}. Si tras la resección persiste la hipoglucemia, esta se puede controlar con la administración de diazóxido^{2,9}. Cuando la resección quirúrgica y el tratamiento con diazóxido fracasan, cabe plantear una resección más extensa, aunque con el riesgo de que se provoque una insuficiencia pancreática exocrina y diabetes^{5,6,10}.

En esta paciente realizamos una ecografía intraoperatoria. A pesar de localizar un pequeño nódulo en el cuerpo pancreático y ante la sospecha de que se tratase de una hiperplasia difusa, decidimos practicar la pancreatometomía corporocaudal. El estudio anatomopatológico, así como la evolución clínica de la paciente, confirmaron que la opción quirúrgica aplicada fue la correcta.

BIBLIOGRAFÍA

- Bright E, Garcea G, Ong S, Madira W, Berry D, Dennison A. An Unusual Case of Concurrent Insulinoma and Nesidioblastosis. *Pancreas*. 2008;9:649-53.
- Kenney B, Tormey C, Qin L, Sosa JA, Jain D, Neto A. Adult Nesidioblastosis. Clinicopathologic Correlation between Pre-Operative Selective Arterial Calcium Stimulation Studies and Post-Operative Pathologic Findings. *Pancreas*. 2008;9:504-11.
- Hong R, Choi D, Lim S. Hyperinsulinemic hypoglycemia due to diffuse nesidioblastosis in adults: A case report. *World J Gastroenterol*. 2008;14:140-2.
- Witteles R, Straus F, Sugg S, Koka M, Costa E, Kaplan E. Adult-Onset Nesidioblastosis Causing Hypoglycemia. An Important Clinical Entity and Continuing Treatment Dilemma. *Arch Surg*. 2001;136:656-63.
- Raffel A, Krausch MM, Anlauf M, Wieben D, Braunstein S, Klöppel G, et al. Diffuse nesidioblastosis as a cause of hyperinsulinemic hypoglycemia in adults: a diagnostic and therapeutic challenge. *Surgery*. 2007;141:179-84.
- Raffel A, Anlauf M, Hosch SB, Krausch M, Henopp T, Bauersfeld J, et al. Hyperinsulinemic hypoglycemia due to adult nesidioblastosis in insulin-dependent diabetes. *World J Gastroenterol*. 2006;12:7221-4.
- Vezzosi D, Bennet A, Fauvel J, Caron P. Insulin, C-peptide and proinsulin for the biochemical diagnosis of hypoglycaemia related to endogenous hyperinsulinism. *Eur J Endocrinol*. 2007;157:75-83.
- Varas Lorenzo MJ. Manejo diagnóstico del insulinoma pancreático. *Rev Esp Enferm Dig*. 2008;100:184-5.
- Kovacs E, Nemeth H, Pasztor E, Pfliegler G. Hyperinsulinemic hypoglycemia in adults. Case reports and short review. *Orv Hetil*. 2008;149:1659-64.
- Fong TL, Warner NE, Kumar D. Pancreatic nesidioblastosis in adults. *Diabetes Care*. 1989;12:108-14.

Mónica Mengual Ballester^{a,*}, Benito Flores Pastor^a, Herminia Pascual^b, Julián Tudela Pallares^c y José Luis Aguayo Albasini^a

^aServicio de Cirugía General y Aparato Digestivo, Hospital General Universitario JM Morales Meseguer, Murcia, España

^bServicio de Endocrinología, Hospital General Universitario JM Morales Meseguer, Murcia, España

^cServicio de Anatomía Patológica, Hospital General Universitario JM Morales Meseguer, Murcia, España

*Autor para correspondencia.

Correo electrónico: mmengual@msn.com (M. Mengual Ballester).

doi:10.1016/j.ciresp.2010.02.007

Dos casos de complicaciones por pólipo fibrovascular gigante del esófago

Two cases of complications due to a giant fibrovascular polyp of the oesophagus

Los pólipos fibrovasculares del esófago son tumoraciones raras (2% de las neoplasias benignas esofágicas)¹ que pueden llegar a alcanzar grandes dimensiones y causar, incluso, crisis de asfixia². Para establecer su diagnóstico puede ser necesario realizar diversas técnicas de imagen y endoscópicas. La ultrasonografía endoscópica (USE) es útil para valorar las diferentes opciones terapéuticas, aunque, en general, se prefiere la exéresis quirúrgica por vía cervical^{3,4}. Presentamos 2 casos clínicos que describen la presentación clínica y el tratamiento de esta patología.

Caso 1

Varón de 56 años, que acudió al servicio de urgencias por disnea brusca asociada a sensación de cuerpo extraño en la cavidad oral y que se solucionó con una deglución. Se indicó una esofagoscopia que detectó una lesión polipoidea de 45-50 mm de tamaño situada a 3-4 cm de la boca de Killian y con amplia base de implantación y mucosa de aspecto normal. La tomografía computarizada (TC) cervico-torácica confirmó los hallazgos previos y una USE identificó con mayor precisión