

La imagen del mes

Malformación arteriovenosa en el yeyuno**Jejunal arteriovenous malformation**

Pedro Antonio Cascales Campos*, David Ruiz de Angulo Martin, Elena Romera Barba y Pascual Parrilla

Servicio de Cirugía General y Aparato Digestivo I, Hospital Universitario Virgen de la Arrixaca, Murcia, España

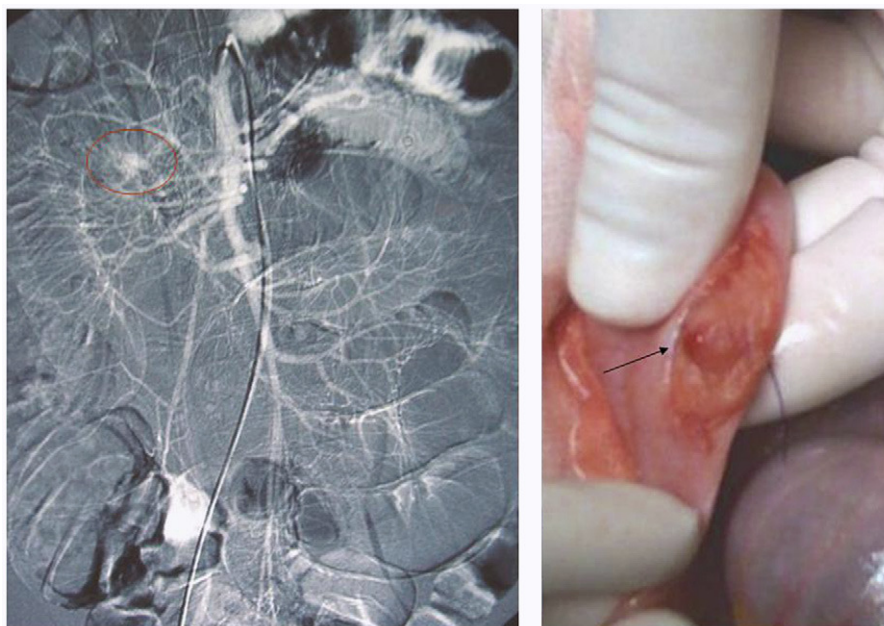


Figura 1

Las malformaciones arteriovenosas en el intestino delgado son raras. Mujer de 16 años que consulta por rectorragia masiva y shock. En la analítica inicial se observa un hematocrito del 14%. En una endoscopia digestiva alta y baja no se observa foco hemorrágico. La arteriografía demuestra la presencia de una imagen en ovillo vascular en el yeyuno medio (fig. 1, círculo). Se interviene quirúrgicamente, hallando una lesión de 1 cm de diámetro, a 80 cm del ángulo de Treitz, con sangrado activo (fig. 1, flecha), que se extirpa. El resultado histológico de la pieza extirpada confirmó el diagnóstico de malformación arteriovenosa del yeyuno.

*Autor para correspondencia.