

## Artículo especial

## Posición operatoria en cirugía colorrectal. La importancia de lo básico

José V. Roig-Vila<sup>a,\*</sup>, Juan García-Armengol<sup>a</sup>, Marcos Bruna-Esteban<sup>a</sup>,  
Carlos Redondo-Cano<sup>a</sup>, Fernando Tornero-Ibáñez<sup>b</sup> y Roberto García-Aguado<sup>b</sup>

<sup>a</sup>Servicio de Cirugía General y Digestiva, Consorcio Hospital General Universitario de Valencia, Valencia, España

<sup>b</sup>Servicio de Anestesiología, Reanimación y Tratamiento del dolor, Unidad de Cirugía Mayor Ambulatoria, Consorcio Hospital General Universitario de Valencia, Valencia, España

## INFORMACIÓN DEL ARTÍCULO

## Historia del artículo:

Recibido el 2 de febrero de 2009

Aceptado el 28 de febrero de 2009

On-line el 21 de junio de 2009

## Palabras clave:

Posición operatoria  
Cirugía colorrectal  
Posición de navaja  
Posición de litotomía-Trendelenburg  
Síndrome compartimental  
Lesiones de nervios periféricos

## RESUMEN

La posición operatoria en coloproctología es fundamental desde tres puntos de vista: correcto abordaje quirúrgico y exposición adecuada, requerimientos anestésicos y del mantenimiento de la vía aérea, y las complicaciones potenciales relacionadas con la propia posición. En el presente trabajo se revisan las indicaciones, colocación, ventajas e inconvenientes de cada posición operatoria, así como sus posibles complicaciones y cómo evitarlas. Éstas pueden ser de diversa índole, si bien las más frecuentes están relacionadas con lesiones por estiramiento o compresión de los nervios periféricos, seguidas por las tromboembólicas, hemodinámicas e isquémicas o síndromes compartimentales por isquemia-reperfusión tras un largo periodo en posición de Trendelenburg. Anestelistas y cirujanos deben coordinar y responsabilizarse de la posición operatoria de los pacientes.

© 2009 AEC. Publicado por Elsevier España, S.L. Todos los derechos reservados.

### Operating position in colorectal surgery. The importance of the basics

## A B S T R A C T

Intra-operative positioning in colorectal surgery is very important from three points of view: the proper surgical approach and exposure, adequate anaesthetic requirements with maintenance of the airway, and the potential complications related to the position. In the present study, we analyse the indications, positioning, advantages and disadvantages of each operative position, their potential complications and how to avoid them. These complications can be of a diverse nature, the most common being injuries related to stretching or compression of peripheral nerves, followed by thromboembolic, haemodynamic, and ischaemic or compartmental syndromes related to ischaemia-reperfusion after a long time in the Trendelenburg position. Anaesthetists and surgeons should coordinate and take responsibility for the position of surgical patients.

© 2009 AEC. Published by Elsevier España, S.L. All rights reserved.

## Keywords:

Operation positioning  
Colorectal surgery  
Jacknife position  
Lithotomy-Trendelenburg position  
Compartmental syndrome  
Peripheral nerve lesions

\*Autor para correspondencia.

Correo electrónico: roig\_jvi@gva.es (J.V. Roig-Vila).

0009-739X/\$ - see front matter © 2009 AEC. Publicado por Elsevier España, S.L. Todos los derechos reservados.

doi:10.1016/j.ciresp.2009.02.015

## Introducción

La colocación del paciente es un paso fundamental antes del acto quirúrgico en sí, y en coloproctología es particularmente cierto, ya que hay diferentes vías de abordaje y el espectro de gravedad oscila desde intervenciones con anestesia local pura a cirugía compleja en campos simultáneos o sucesivos.

Su importancia puede considerarse desde tres puntos de vista: acceso operatorio y visibilidad adecuados, requerimientos anestésicos y complicaciones potenciales relacionadas con la propia posición<sup>1</sup>. El paciente es vulnerable durante el acto quirúrgico, ya que tras la anestesia no puede transmitir sus sensaciones y sus reflejos están abolidos<sup>2</sup>. Aparte de las preferencias específicas del cirujano, la posición correcta en la mesa operatoria no es algo baladí, y así, el personal de quirófano es responsable de la colocación y la vigilancia de la posición operatoria.

En el presente artículo especial se revisan las peculiaridades, ventajas e inconvenientes y posibles complicaciones de las distintas posiciones operatorias en coloproctología.

## Antecedentes históricos

A lo largo de la historia ha habido numerosa iconografía que ilustra posiciones operatorias coloproctológicas<sup>3,4</sup>. Con los avances en la anestesia y la antisepsia comienza su desarrollo la cirugía abdominal y en 1835 Frederick Salmon funda, en Londres, el Hospital de St. Mark's<sup>5</sup>, luz y guía mundial en coloproctología. James Sims describe una posición para la exploración rectal en la que el paciente se recuesta sobre el lado izquierdo, con cadera y rodilla derechas flexionadas contra el abdomen, empleada aún hoy, y Friedrich Trendelenburg presenta, en 1880, su famosa posición para la cirugía de la pelvis, en que se coloca al paciente en una mesa especialmente inclinada, con la cabeza en el plano inferior y con un ayudante que sujeta las piernas del paciente sobre sus hombros<sup>3</sup>. Posteriormente, Joseph Matthews, padre de la proctología americana, la mejora colocando apoyos para los pies<sup>6</sup>, Kelly refiere la posición genupectoral<sup>7</sup> y Paul Kraske, la prona<sup>8</sup>.

## Elección de la posición operatoria para procedimientos abdominales

### Posición supina

Es la más habitual para cirugía abierta de colon derecho y transversal.

Los pacientes deben tener los brazos sujetos al cuerpo o en abducción. Es conveniente colocar un rodillo bajo la espalda de modo que se pueda elevar la región epigástrica e hipocondrios para facilitar el acceso al compartimento supramesocólico. Hay que proteger la presión sobre el calcáneo, así como la región occipital, con una cabecera. También se deben almohadillar las zonas de presión de las extremidades superiores y evitar la sobredistensión del plexo braquial en pacientes con los brazos en abducción. Habitualmente,

en cirugía abierta el cirujano se coloca a la derecha del paciente y los ayudantes enfrente. En cirugía laparoscópica la posición es la inversa, aunque la colocación de los ayudantes depende de los monitores disponibles.

Pueden producirse lesiones compresivas del tipo de alopecia, úlceras por presión y lesiones del nervio cubital.

### Posición de litotomía-Trendelenburg (Lloyd-Davies)

Es la más empleada en la cirugía de colon izquierdo y recto, tanto por vía abierta como laparoscópica. La describió Lloyd Davies<sup>9</sup> en 1939. Algunos cirujanos la utilizan cuando se prevé liberar el ángulo esplénico del colon, y trabajan colocados entre las piernas del paciente. Habitualmente, en cirugía abierta el cirujano está situado a la izquierda, con un ayudante a la derecha y otro entre las piernas del paciente, y en cirugía laparoscópica, a la derecha. Permite también el lavado rectal, la introducción de una grapadora para efectuar una anastomosis, y su control endoscópico o mediante insuflación de aire, así como una colonoscopia intraoperatoria en caso de tumores obstructivos u otros procesos patológicos.

Cuando hay que trabajar en dos campos, como en una amputación de recto vía abdominoperineal, se requiere modificar la posición para el tiempo perineal con objeto de que la visión sea la adecuada<sup>10</sup> (tabla 1).

El paciente está en decúbito supino, con caderas casi en extensión, rodillas flexionadas unos 45° y apoyo de la pantorrilla. El cóccix debe quedar inmediatamente fuera de la mesa operatoria. Es importante no flexionar las caderas más de 10° para facilitar el acceso al colon transversal en procedimientos laparoscópicos. Hay varios modos de colocar las extremidades inferiores. Uno de los más habituales es el empleo de perneras de apoyo en las pantorrillas del paciente, que deben descansar cómodamente sobre ellas, y no apoyar en el hueco poplíteo, lo que podría comprimir estructuras vasculonerviosas. Hay que proteger el apoyo del peroné con un paño o empapador. La posición de Trendelenburg hoy supone una inclinación del tronco con la cabeza por debajo de éste<sup>2</sup>. Unos 15° son muy útiles para la disección pelviana. Como se ha comentado, las perneras pueden cubrirse con empapadores para prevenir lesiones compresivas, pero también escoriaciones cutáneas, y mantener la temperatura corporal.

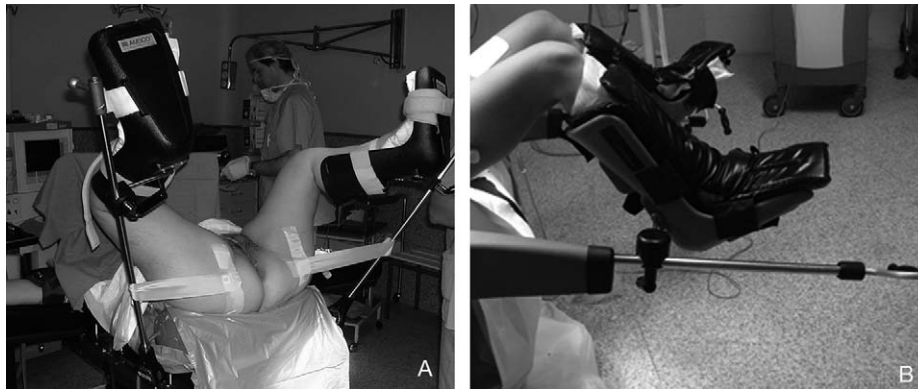
Otro de los métodos es el de correas de tobillo, consistente en dos tiras que cuelgan la planta del pie y la cara posterior del tobillo desde un vástago metálico sin contacto directo con el paciente. Finalmente, el método ideal en la actualidad es el empleo de perneras de bota tipo Allen, en las que la pierna apoya en una superficie revestida con un material blando sujeta por bandas ajustables, cuyas ventajas son la posibilidad de modificar la posición intraoperatoriamente de forma sencilla y el apoyo de la planta del pie, más fisiológico, que reduce las posibilidades de compresión nerviosa, particularmente del nervio peroneo (fig. 1).

Cuando se emplea esta posición, y máxime si es forzada (acceso al recto, abordaje laparoscópico), es fundamental evitar el deslizamiento cefálico del paciente y también el lateral en procedimientos laparoscópicos. Para ello, se han empleado diversos medios, como correas de sujeción,

**Tabla 1 – Posición operatoria aconsejable según el tipo de intervención**

	Decúbito supino	Litotomía-Trendelenburg	Litotomía	Navaja	Decúbito lateral
Hemicolectomía derecha	+++	-	+*	-	-
Hemicolectomía izquierda	+	-	+++*	-	-
Colectomía total	+	-	+++*	-	-
Cirugía laparoscópica de colon	-	+++	+++*	-	-
Cirugía pelviana compleja	-	+++	-	-	-
Resección anterior de recto	-	+++	-	-	-
Amputación abdominoperineal	-	+++	+++	+++	-
Cirugía proctológica menor	-	-	+++	+++	+
Cirugía del suelo pelviano vía perianal	-	-	+++	+++	-
Abordaje posterior (Kraske o York Mason)	-	-	-	+++	-
Cirugía endoanal	-	-	+++	+++	+
Microcirugía endoscópica transanal	-	+	+++	+++	+++

\* Con perneras bajas.

**Figura 1 – Perneras de bota tipo Allen. A: colocación en posición de litotomía. B: colocación en posición baja.**

esparadrapos pegados al tronco o a la pelvis u hombreras. Todos ellos requieren de una aplicación cuidadosa para evitar compresiones nerviosas o vasculares. El deslizamiento del paciente puede comprometer una correcta anastomosis mecánica al dificultar la introducción de la grapadora, producir lesiones esfinterianas, al no poder efectuar una adecuada dilatación anal y, desde luego, imposibilitar una anastomosis manual baja o una correcta disección perineal, con lo que se incrementa el riesgo de recurrencias. Recientemente está disponible un dispositivo a modo de colchón (*bean bag*) que puede moldearse alrededor del paciente (hombros, brazos) y que, tras ser conectado a aspiración, se endurece y queda firmemente adaptado, lo que impide su desplazamiento en cualquier cambio de posición a la vez que lo protege (fig. 2)<sup>11,12</sup>. Adicionalmente, pueden emplearse esparadrapos para fijar al paciente a la mesa si se prevén decúbitos laterales forzados.

Los brazos pueden quedar separados del tronco cuidando de no producir hiperabducciones o bien sujetarlos a él, lo que es más empleado en procedimientos laparoscópicos. En cualquier caso, puede colocarse un rodillo, preferiblemente hinchable, bajo las nalgas del paciente para elevar la pelvis. Una vez ubicadas las perneras, conviene subir o bajar simultáneamente las piernas para evitar tracción de los

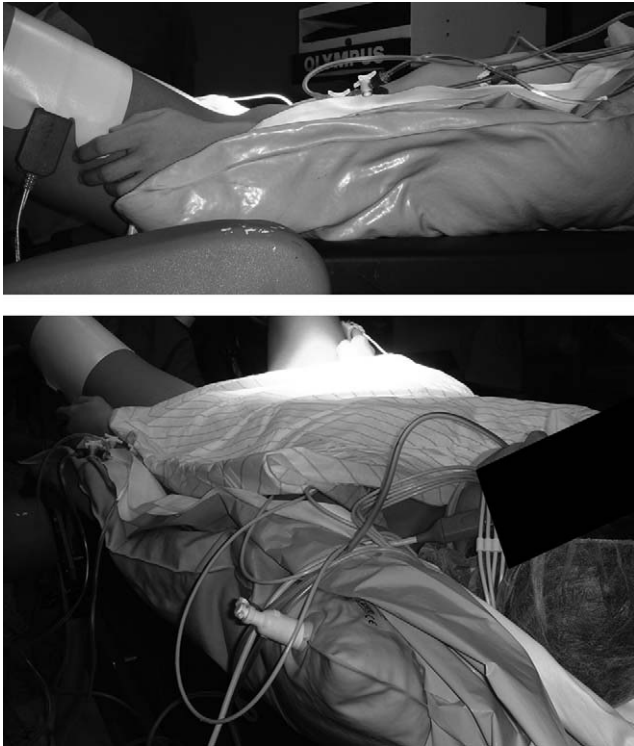
ligamentos lumbosacros. Además, los movimientos deben efectuarse lentamente para evitar hipotensiones si se acumula bruscamente la sangre en las piernas.

La compresión por perneras puede producir lesiones del nervio peroneo y trombosis venosas; la posición de Trendelenburg, síndrome compartimental. El hecho de que la cabeza quede más baja supone mayor dificultad para la ventilación, particularmente en procedimientos laparoscópicos, y aumenta los requerimientos de oxígeno del miocardio, por lo que debe usarse con cautela en pacientes en riesgo. Además, incrementa la presión intracraneal y, por lo tanto, favorece la hipotensión refleja, facilita el reflujo gastroesofágico y puede afectar a la distribución de anestésicos locales en caso de técnicas anestésicas neuroaxiales. Otras lesiones son comunes a las del decúbito supino.

## Posición operatoria para procedimientos perineales

### Posición de talla o litotomía

Permite un abordaje perineal y sus indicaciones genéricas son toda la cirugía proctológica. Proporciona un abordaje



**Figura 2 – Colchoneta moldeable que fija al paciente al deshincharla (*bean bag*).**

adecuado al tabique rectovaginal y a la cara anterior del periné. Asimismo, cuando se trabaja por vía endorrectal, permite acceso cómodo a la cara posterior del recto y también el abordaje combinado durante la amputación de recto. Una ventaja importante es el mejor acceso a la vía aérea que permite plantear realizar la intervención mediante sedación profunda y anestesia local y reconversiones a anestesia general en caso de ser necesario. Puede ser muy útil disponer de una pequeña mesa de instrumental apoyada en las nalgas del paciente. Los inconvenientes son, de una parte, la incomodidad del cirujano y, fundamentalmente, del ayudante, aprisionado entre las perneras del paciente; de otra, el sangrado que mancha el campo operatorio. Finalmente, es difícil obtener una iluminación adecuada en algunos casos si no se dispone de un fotóforo frontal<sup>13,14</sup>.

La colocación de las perneras es similar a la citada previamente, pero las extremidades deben quedar en mayor abducción, flexionadas y en rotación externa, de manera que se produce elevación y prominencia del periné que facilitará la cirugía<sup>1</sup>.

Las lesiones posibles son similares a las descritas para la posición de litotomía-Trendelenburg en lo que atañe a las extremidades inferiores.

### **Posición de navaja (*jackknife*)**

Se denomina también posición de Kraske, y es muy útil para prácticamente toda la cirugía proctológica. Permite una excelente exposición del perineo posterior, anal y de la cara anterior rectal en abordajes endoanales. Cirujano y ayudantes están cómodamente situados a los lados del paciente, y el

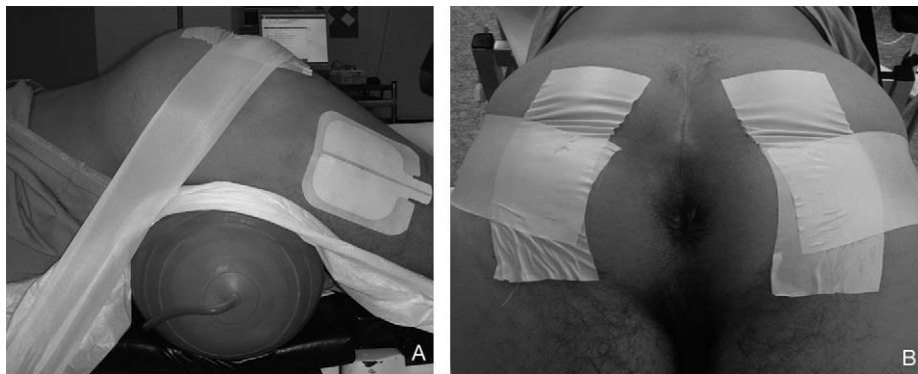
campo operatorio es menos sangrante y más fácil de iluminar que en posición de litotomía. Elegir una u otra depende de las escuelas, pero es ideal para la cirugía ambulatoria o cuando se emplea anestesia local o regional. Los nuevos fármacos anestésicos, que poseen un inicio de acción inmediato y velocidad de eliminación rápida, permiten un mejor control y lograr una adecuada sedación. Los procedimientos anorrectales complejos o que requieren tiempo, atención y buena exposición, como anastomosis ultrabajas y mucosectomías, se efectúan más cómodamente y eficazmente con este abordaje. Por el contrario, no permite, lógicamente, el acceso combinado y requiere en estos casos el cambio intraoperatorio de posición que alarga la duración de la cirugía y expone al paciente a posibles problemas. A este respecto, una indicación emergente en la actualidad es efectuar en esta posición la parte perineal de la amputación de recto ya que se puede obtener un espécimen cilíndrico oncológicamente más completo al nivel del plano de los músculos elevadores, y conlleva menor afectación del margen circunferencial<sup>15</sup>, además, en algunos casos, se requiere una reconstrucción plástica perineal<sup>16</sup>. Su indicación puede ser sistemática o bien selectiva, en casos de infiltración de estructuras vecinas.

Se requieren varias personas experimentadas para ubicar correctamente al paciente, y es prioritario el control de la vía aérea. Antes de girarlo, se colocan dos almohadas o rodillos hinchables: el menor de ellos bajo los hombros con objeto de no alterar los movimientos respiratorios, dejando libre el abdomen, y otro pelviano, bajo las caderas para facilitar la exposición perineal. Esta zona deberá quedar sobre el punto en que se angula la mesa operatoria, bajando los miembros inferiores y también la porción superior de la mesa (navaja barbera o sevillana). Con ello, la región anorrectal queda en posición elevada, lo que facilita el acceso quirúrgico. La correcta exposición depende de la forma de las nalgas y la profundidad del ano<sup>1,17</sup>, por lo que, para la cirugía anal, deben colocarse esparadrapos a nivel de la porción externa de las fosas isquiorrectales que se dirigen en sentido craneal para adherirlos a la mesa quirúrgica. De esta manera, se realiza una horizontalización o exteriorización del orificio anal, que será de mayor ayuda en los casos en que la morfología de las nalgas sea infundibular y, por lo tanto, el ano esté en una posición más profunda (fig. 3). La cabeza se sitúa ligeramente inferior respecto al corazón y se gira de lado sobre un cabezal blando. Debe colocarse un paño o una almohada bajo los tobillos para prevenir la flexión plantar o compresiones de los dedos. Los brazos han de girarse cuidadosamente colocándolos en extensión a lo largo de la cabeza, sin comprimir los nervios cubitales. Para cirugías de corta duración, y con pacientes que tengan una forma de nalgas con una hendidura poco profunda, no es necesario angular la mesa operatoria.

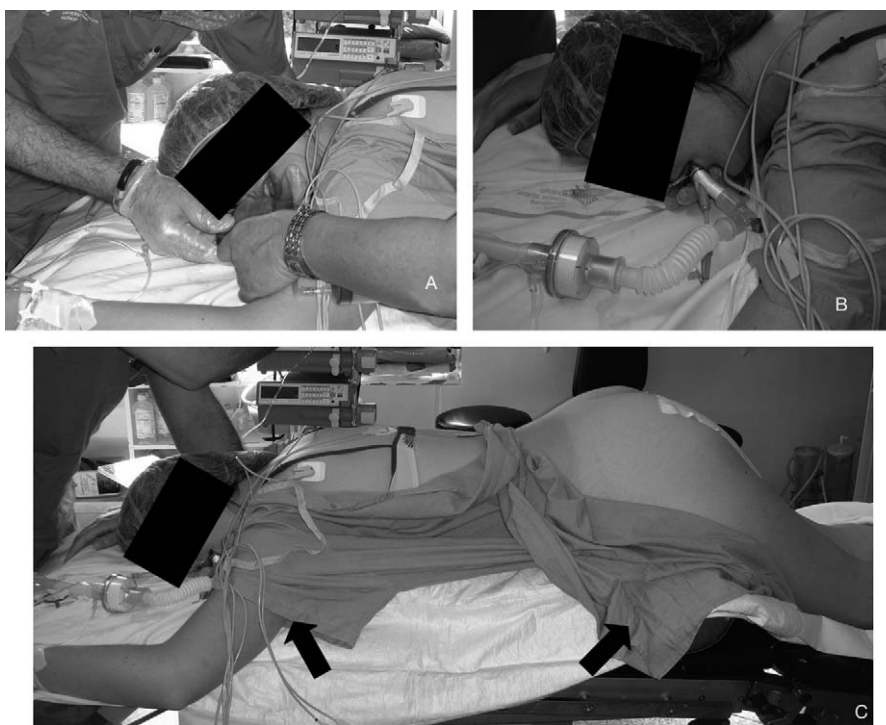El anestesiólogo debe asegurarse de que los miembros del personal entiendan sus responsabilidades durante el movimiento de los pacientes al decúbito prono. El giro deberá ser en un solo plano cabeza-cuello-cuerpo para no causar movimientos o posiciones forzadas. La funcionalidad del equipo, las líneas intravasculares, los dispositivos de mantenimiento de la vía aérea y almohadillado de las zonas de apoyo deben ser verificados después de voltear al enfermo.

Todo esto hace que cada día más se tienda a utilizar técnicas de anestesia local con sedación o inducción en





**Figura 3 – Colocación en posición de navaja. A: obsérvese la tracción anterior y el rodillo hinchable. B: exposición del área perianal.**



**Figura 4 – Anestesia en decúbito prono. A: colocación de la máscara laríngea. B: máscara laríngea in situ. C: posición del paciente. Obsérvese que hay dos rodillos hinchables o almohadas, uno bajo los hombros y otro bajo el pubis (flechas negras).**

decúbito prono, lo que permite la colocación directa del propio paciente, que adopta una posición cómoda y anti-álgica. Con esto se evitan manipulaciones innecesarias y posiciones inadecuadas, pero, sobre todo, se reduce la repercusión del sistema nervioso simpático al movilizar un paciente anestesiado.

Hay nuevas tendencias respecto al mantenimiento de la vía aérea (VA). Esto hace referencia no sólo a la posibilidad de rescatar la VA tras una extubación accidental o excesiva sedación en posición prona, sino también durante la inducción anestésica. Para ambas situaciones se ha descrito la utilización de la máscara laríngea (ML) (fig. 4). Las razones e indicaciones de esta técnica son conocidas<sup>18</sup>. La técnica habitual es la anestesia local con sedación. Sin embargo, se puede realizar intervenciones más complicadas mediante

técnicas anestésicas neuroaxiales o anestesia general; recientemente se ha incorporado la inducción en decúbito prono mediante anestesia total intravenosa con infusión controlada por ordenador y mantenimiento de la VA con ML con técnica de inserción guiada, que permite una recuperación más rápida<sup>19,20</sup>.

Habitualmente, las repercusiones fisiológicas de esta posición son bien toleradas, salvo en pacientes con enfermedades cardiopulmonares previas. Generalmente, los pacientes son recolocados en decúbito prono sobre la mesa de quirófano mientras permanecen bajo anestesia general o neuroaxial. Aunque este paso produce mínimos cambios en la frecuencia cardíaca, la presión arterial media, la presión venosa central y la presión de enclavamiento pulmonar, sí parece causar un descenso del índice cardíaco a expensas de la disminución del

volumen/latido y un aumento de las resistencias pulmonares y periféricas<sup>2</sup>. Es importante dejar libre el abdomen, ya que la presión sobre la pared abdominal produciría desplazamiento cefálico del diafragma, aumento de las presiones intratorácicas y disminución de la distensibilidad de la caja torácica y de la capacidad residual pulmonar. Además, favorecería la compresión de la vena cava inferior y la aorta.

En cualquier caso, hay una serie de complicaciones relacionadas con el posicionamiento de los pacientes en decúbito prono<sup>21</sup>: el giro de la cabeza puede dificultar el drenaje de la yugular, lo que facilita su trombosis y/o el flujo sanguíneo de las arterias vertebrales y/o cerebrales. Al quedar la cabeza por debajo del corazón se produce un aumento del flujo al cerebro y cirugías prolongadas pueden producir edema periorbitario y trastornos de la visión. La protección ocular también es obligatoria.

Se debe evitar abducciones mayores de 90° y rotaciones excesivas del hombro que favorezcan lesiones del plexo braquial. También se han descrito lesiones de oreja, nariz, pene, escroto o mama y del nervio femorocutáneo lateral por compresión a nivel de la espina ilíaca, y trombosis de las venas axilar o subclavia<sup>2</sup>.

#### Posición en decúbito lateral (Sims)

Se utiliza escasamente en nuestro medio, prácticamente sólo en microcirugía endoscópica transanal. Muy ocasionalmente se ha empleado en pacientes añosos que no toleran bien la de navaja.

Se emplea la posición de Sims modificada con ambas piernas flexionadas sobre el tórax y con la columna vertebral también flexionada<sup>22</sup>. Hay que poner una almohada bajo la cadera para sobre elevar el área quirúrgica y proteger el peroné de la pierna que queda debajo con un acolchado.

Pueden producirse lesiones del nervio peroneo y del plexo braquial, por presión o estiramiento, así como lesiones de la cara y los ojos<sup>2</sup>.

### Complicaciones relacionadas con la posición operatoria en cirugía colorrectal

#### Lesiones oculares

Pueden aparecer ulceraciones o abrasiones corneales por contacto con cuerpos extraños. Los ojos deben estar cerrados y humedecidos con suero fisiológico, pero una presión

prolongada, incluso con protección, puede producir trombosis vasculares y un apoyo ocular no detectado puede causar pérdidas de visión en pocos minutos<sup>23</sup>.

#### Lesiones de la piel y el tejido celular subcutáneo

Las lesiones por presión de tejidos blandos son más frecuentes en decúbito prono y consisten en úlceras por presión o alopecia por isquemia (tabla 2).

#### Lesiones isquémicas. Síndrome compartimental

El síndrome compartimental agudo (SCA) es una complicación temible, aunque afortunadamente rara en la posición de litotomía-Trendelenburg, que se ha denominado *well leg compartment syndrome*<sup>24</sup>. Se trata de isquemia muscular y necrosis secundarias al aumento de la presión hidrostática en el seno de un compartimiento fascial cerrado y se presenta hasta en el 33% de las revascularizaciones postraumáticas de las extremidades inferiores, consecuencia de un fenómeno de isquemia-reperusión por acumulación de edema secundario al incremento presivo capilar, alteración de la permeabilidad vascular, dificultad del retorno venoso y el aflujo arterial. La gravedad se relaciona con la duración de la isquemia, que es mínima para períodos menores de 3 h<sup>25</sup>.

Horgan et al<sup>26</sup> monitorizaron la presión arterial y el flujo arterial en las extremidades inferiores mediante láser Doppler en cirugía pelviana compleja, y evidenciaron que una inclinación cefálica de 15° origina una caída inmediata de la perfusión de las piernas. A las 2 h tras la intervención, aumenta 10 veces la presión de perfusión en el compartimiento muscular sin incrementos en la cutánea.

Adicionalmente, puede influir la posición de cadera y rodillas, compresión externa para profilaxis de la enfermedad tromboembólica venosa (ETV), tipo de apoyo de las piernas y duración de la cirugía<sup>27,28</sup>. Así pues, hay que controlar el mantenimiento de la posición de Trendelenburg, ya que si se produce el SCA, puede conducir incluso a la amputación, y su tratamiento, la fasciotomía, tiene unos resultados no predecibles. Además, a menos que se efectúe en la primeras 12 h, no hay recuperación de la función neuromuscular<sup>29,30</sup>. Entre sus causas predisponentes se han implicado la edad, el sexo, la masa muscular en la pantorrilla o el índice de masa corporal, el empleo de analgesia epidural, que redistribuye el flujo sanguíneo, y la enfermedad arterial previa que, a su vez, puede enmascarar la clínica en el postoperatorio. Debe sospecharse en pacientes que presentan dolor postoperatorio

**Tabla 2 – Probabilidad de lesiones según la posición en quirófano**

	Decúbito supino	Litotomía-Trendelenburg	Navaja	Decúbito lateral
Enfermedad tromboembólica venosa	Baja	Alta	Baja	Baja
Síndrome compartimental	Baja	Alta	Baja	Baja
Lesión de tejidos blandos	Baja	Baja	Alta	Baja
Lesión del nervio peroneo	Baja	Alta	Baja	Alta
Lesión del nervio cubital	Alta	Variable	Alta	Baja
Lesión del plexo cervicobraquial	Baja	Alta	Baja	Baja

Modificada de Karulf<sup>2</sup>.

desmesurado en la pantorrilla o en el compartimento anterior, con debilidad muscular y alteración sensitiva. Lo ideal es prevenirlo mediante la posición adecuada, colocando las pantorrillas algo más bajas que la aurícula derecha, para que no queden muy altas una vez colocado en Trendelenburg<sup>27</sup>, no angular excesivamente las caderas; evitar la hipotensión, insistir en que los miembros del equipo no se apoyen en las piernas y, si se requiriese la posición más de 4 h, hacer períodos de vuelta al supino.

Wassenaar et al<sup>31</sup> refirieron recientemente 7 casos y, tras aplicar medidas preventivas, no volvieron a tener esta complicación. Aunque en las revisiones de la literatura sólo se han publicado unos 42 casos<sup>26,27,31,32</sup>, probablemente haya muchos más.

### Alteraciones vasculares

La ETV es mucho más prevalente que el SCA. La combinación de enfermedad con factores de riesgo independientes, como cáncer o enfermedad inflamatoria intestinal con cirugía mayor de la pelvis, la posición en quirófano y neumoperitoneo que dificulta el retorno venoso en procedimientos laparoscópicos, exige medidas preventivas<sup>33,34</sup>. Un problema grave relacionado con la posición operatoria es la trombosis de una endoprótesis aórtica; hay dos casos referidos en los que se efectuó cirugía rectal tras su implantación<sup>35</sup>. Asimismo, se ha citado la trombosis de aneurismas periféricos no conocidos<sup>36</sup>.

### Cambios hemodinámicos

Se han analizado los cambios hemodinámicos producidos con las modificaciones en las posiciones operatorias. El paso de un decúbito supino a prono produce una alteración significativa en el índice cardíaco<sup>37</sup>. Sin embargo, el neumoperitoneo y la posición de Trendelenburg aumentan la precarga y se requiere manejar cuidadosamente los fluidos intraoperatorios y la presión intraabdominal para prevenir efectos hemodinámicos adversos en cirugía laparoscópica<sup>38</sup>, esto, unido al aumento de demanda de oxígeno del miocardio<sup>39</sup> y la reducción de la distensibilidad pulmonar<sup>40</sup>, la hacen de especial riesgo en pacientes cardiopatas. Estos cambios son consecuencia de un acúmulo de factores: anestésicos, mecánicos, neurales y secundarios a la posición, lo que hace difícil establecer la implicación particular de cada uno de ellos. La retirada del neumoperitoneo y la vuelta al decúbito supino revierten éstos cambios de forma gradual<sup>41</sup>. La cooperación de un anestesiólogo experto en el manejo de estos cambios fisiológicos en relación con la posición operatoria y la modificación de la presión intraabdominal es fundamental para poder emplear adecuadamente este —en muchos aspectos— ventajoso abordaje.

### Lesiones nerviosas

Las lesiones nerviosas pueden ser compresivas o por estiramiento. La neuropatía periférica es fuente significativa de morbilidad y uno de los más importantes orígenes de demandas en la práctica anestésica. Puede prevenirse si se coloca al paciente en posiciones relativamente neutras y

buna protección con paños y se evitan cirugías prolongadas<sup>42,43</sup>. La posibilidad de volver a la función normal depende del grado de afectación. Las lesiones transitorias aparecen tras una lesión compresiva corta. La neuroapraxia es una parálisis temporal o pérdida sensitiva con desmielinización de las fibras periféricas. La remielinización ocurre en 1-2 meses y hay muchas posibilidades de éxito. Si el grado de lesión es mayor, con lesión total de los axones en una vaina nerviosa intacta (axonotmesis), su pronóstico es mucho peor.

- Lesiones compresivas. El nervio peroneo común (rama del ciático poplíteo interno) sale lateralmente junto a la cabeza del peroné. Su rama superficial inerva los músculos peroneos y da sensibilidad a los dos tercios inferiores de la pantorrilla y el dorso del pie. La profunda inerva los músculos extensores y la sensación entre el primero y el segundo dedo. Hay riesgo de comprimirlo junto a la cabeza del peroné con perneras de apoyo en la pantorrilla. Su lesión causa pie equino<sup>2,44</sup>. El nervio femoral (L2-L4) discurre en un plano profundo al ligamento inguinal, inerva el cuádriceps y da sensibilidad a la cara anterior del muslo. Puede lesionarse por retractores o por flexión de la cadera y compresión en la zona inguinal<sup>45</sup>. Continúa como nervio safeno inervando la parte medial de la pierna y puede comprimirse a nivel de la cara interna de la rodilla. La debilidad del cuádriceps y la falta de sensibilidad en la cara interna de la planta del pie son indicativas de estas lesiones. El nervio femorocutáneo (L2-L3) discurre por la cara lateral del ligamento inguinal. Proporciona sensación a la cara lateral del muslo y su compresión puede producir sensación de quemazón, hormigueo o entumecimiento (mialgia parestésica), que generalmente regresan de forma espontánea<sup>46</sup>. El genitofemoral (L1-L2) inerva el triángulo femoral y parte del escroto, el labio vulvar y la cara superointerna del muslo. Pueden lesionarlo retractores o compresión inguinal que condicionan alteraciones sensitivas.
- Lesión por estiramiento. El nervio ciático (L4-L5, S1-S2-S3) puede ser comprimido en la región glútea al posicionar al paciente sobre una superficie dura<sup>2,47</sup>. Su estiramiento, al flexionar intensamente las caderas, puede lesionarlo directamente o a sus arterias nutricias, y es crítica una intervención de más de 6 h. La lesión produce debilidad o parálisis de isquiotibiales y músculos bajo la rodilla, con alteraciones sensitivas en el territorio de los nervios peroneo común y tibial. El nervio obturador (L2-L4) inerva los abductores y proporciona sensibilidad a la parte medial del muslo. Su lesión puede producirse por retractores o estiramiento con la abducción de la cadera más de 30° y rotación externa. Para reducir su riesgo se recomienda flexionar simultáneamente la cadera al posicionar al paciente<sup>48</sup>.

En una revisión de 1.210 pacientes tras cirugía pelviana mayor, se observaron 23 (1,9%) neuropatías postoperatorias; el 73% se recuperó completamente<sup>47</sup>.

La neuropatía del plexo braquial es un raro síndrome con una incidencia publicada de 1,6 casos/100.0000 producida por estiramiento secundario a hiperabducción. Los síntomas

suelen resolverse en 8-12 semanas<sup>49</sup>. Finalmente, la lesión del nervio cubital es también una de las más frecuentes y, generalmente, de buen pronóstico<sup>50</sup>.

## Conclusiones

La posición correcta del paciente en la mesa de operaciones para cirugía coloproctológica es de importancia capital, ya que no sólo mejora la exposición quirúrgica y, por lo tanto, los resultados, sino que puede reducir las complicaciones inherentes a una colocación o la movilización inadecuadas, que se estiman en alrededor de 1/1.000 pacientes; probablemente los nervios periféricos son los más expuestos a riesgo. Anestesiistas y cirujanos deben dirigir, cooperar y responsabilizarse de la posición operatoria de los pacientes, que debería registrarse en la hoja anestésica y operatoria para reducir implicaciones legales.

## BIBLIOGRAFÍA

- Ross TM, Stern HA. Patient positioning for colorectal surgery. En: Fielding LP, Goldberg SM, editores. *Rob & Smith's operative surgery. Surgery of the colon, rectum and anus*. 5.ª ed. Oxford: Butterworth-Heinemann; 1993. p. 47-50.
- Karulf RE. Anesthesia and intraoperative positioning. En: Hicks TC, Beck DE, Opelka FG, Timmcke AE, editores. *Complications of colon & rectal surgery*. Baltimore: Williams & Wilkins; 1996. p. 34-49.
- Pluchinotta A. *Storia illustrata della proctologia*. Padova: Ciba-Geigy; 1992. p. 321.
- López Ríos F, editor. *Arte y medicina en las misericordias de los coros españoles*. Salamanca: Europa Artes Gráficas; 1991. p. 217.
- Grandshaw L, editor. *St Mark's Hospital, London. A social history of an specialist hospital*. London: King Edward's Fund for London; 1985. p. 526.
- Gathright JB, editor. *From Matews to the millennium—A century of achievement*. Missouri: Walsworth Publishing; 1999. p. 183.
- Bensaude R. *Rectoscopie, sigmoidoscopie*. 2.ª ed. Paris: Mason; 1926.
- Kraske P. *Zur Exstirpation hochsitzender Mastdarmkrebse*. *Verhandlungen der Deutschen Gesellschaft für Chirurgie*. 1885;14:464.
- Lloyd-Davies OV. Lithotomy-Trendelenburg position for resection of rectum and lower pelvic colon. *Lancet*. 1939;237:74-6.
- Ray S, Mackie C. Positioning the patient for abdominoperineal excision of the rectum (APER). *Ann R Coll Surg Engl*. 2003;85:281.
- Nakajima K, Milsom JW, Böhm B. Patient preparation and operation room setup. En: Milsom JW, Böhm B, Nakajima K, editores. *Laparoscopic colorectal surgery*. 2.ª ed. New York: Springer; 2006. p. 48-52.
- Delaney CP, Neary PC, Heriot AG, Senagore AJ, editores. Positioning and basic port insertion. En: *Operative techniques in laparoscopic colorectal surgery*. Philadelphia: Lippincott William & Wilkins; 2007. p. 37-8.
- Fourtanier G, Gravie JF. *Cancer du rectum. Anatomie chirurgicale et généralités*. Éditions Techniques. Techniques chirurgicales. Appareil digestif. 46010. Paris: Encycl Méd Chir; 1990. p. 1-10.
- Corman ML. Carcinoma of the rectum. En: Corman ML, editor. *Colon and rectal surgery*. Philadelphia: JB Lippincott; 1984. p. 329-412.
- West NP, Finan PJ, Anderin C, Lindholm J, Holm T, Quirke P. Evidence of the oncologic superiority of cylindrical abdominoperineal excision for low rectal cancer. *J Clin Oncol*. 2008;26:3517-22.
- Holm T, Ljung A, Häggmark T, Jurell G, Lagergren J. Extended abdominoperineal resection with gluteus maximus flap reconstruction of the pelvic floor for rectal cancer. *Br J Surg*. 2007;94:232-8.
- Nivatvongs S, Fang DT, Kennedy HL. The shape of the buttocks. An useful guide for selection of anesthesia and patient position in anorectal surgery. *Dis Colon Rectum*. 1983;26:85-6.
- Brimacombe J, Wenzel V, Keller C. The ProSeal laryngeal mask in prone patients: a retrospective audit of 245 patients. *Anaesth Intensive Care*. 2007;35:222-5.
- García-Aguado R, Viñoles J, Brimacombe J, Vivó M, López-Estudillo R, Ayala G. Suction catheter guided insertion of the ProSeal laryngeal mask airway is superior to the digital technique. *Can J Anaesth*. 2006;53:398-403.
- García-Aguado R, Tornero F, Otero M, Sanchis R. Algunas consideraciones sobre la inserción de la máscara laríngea Proseal en decúbito prono. *Rev Esp Anestesiol Reanim*. 2008;55:320-1.
- Edgcombe H, Carter K, Yarrow S. Anaesthesia in the prone position. *B J Anaesthesia*. 2008;100:165-83.
- Lawson NW. The lateral decubitus position: Anesthetic considerations. En: Martin JT, editor. *Positioning in anesthesia and surgery*. 2.ª ed. Philadelphia: WB Saunders; 1993. p. 970-2.
- Pope R. Pressure sore formation in the operating theatre: 1. *Br J Nurs*. 1999;8:211-4.
- Heppenstall B, Tan V. Well-leg compartment syndrome. *Lancet*. 1999;354:970.
- Strock PE, Majno GM. Vascular responses to experimental tourniquet ischaemia. *Surg Gynecol Obstet*. 1969;129:309-18.
- Horgan AF, Geddes S, Finlay IG. Lloyd-Davies position with Trendelenburg—a disaster waiting to happen?. *Dis Colon Rectum*. 1999;42:916-20.
- Beraldo S, Dodds SR. Lower limb acute compartment syndrome after colorectal surgery in prolonged lithotomy position. *Dis Colon Rectum*. 2006;49:1772-80.
- Schofield PF, Grace RH. Acute compartment syndrome of the legs after colorectal surgery. *Colorectal Disease*. 2004;6:285-7.
- Finkelstein JA, Hunter GA, Hu RW. Lower limb compartment syndrome: course after delayed fasciotomy. *J Trauma*. 1996;40:342-4.
- Neagle CE, Schaffer JL, Heppenstall RB. Compartment syndrome complicating prolonged use of the lithotomy position. *Surgery*. 1991;110:566-9.
- Wassenaar EB, Van den Brand JG, Van der Werken C. Compartment syndrome of the lower leg after surgery in the modified lithotomy position: report of seven cases. *Dis Colon Rectum*. 2006;49:1449-53.
- Peters P, Baker SR, Leopold PW, et al. Compartment syndrome following prolonged pelvic surgery. *Br J Surg*. 1994;81:1128-31.
- Bergqvist D. Venous thromboembolism: A review of risk and prevention in colorectal surgery patients. *Dis Colon Rectum*. 2006;49:1620-8.
- Stahl TJ, Gregorcyk SG, Hyman NH, Buie WD, the Standards Practice Task Force of The American Society of Colon and Rectal Surgeons. Practice parameters for the prevention of venous thrombosis. *Dis Colon Rectum*. 2006;49:1477-83.
- Chai CY, Lin PH, Bush RL, Lumsden AB. Aortic endograft thrombosis after colorectal surgery in lithotomy position. *J Vasc Surg*. 2004;39:1112-4.



36. Lozman H, McSherry CK, Freund S. Thrombosis of peripheral aneurysms. A complication of colorectal surgery. *Dis Colon Rectum*. 1983;26:167-9.
37. Hatada T, Kusunoki M, Sakiyama T, Sakanoue Y, Yamamura T, Okutani R, et al. Hemodynamics in the prone jackknife position during surgery. *Am J Surg*. 1991;162:55-8.
38. Rist M, Hemmerling TM, Rauh R, Siebzehnriibl E, Jacobi KE. Influence of pneumoperitoneum and patient positioning on preload and splachnic blood volume in laparoscopic surgery of the lower abdomen. *J Clin Anesth*. 2001;13:244-9.
39. Kubal K, Komatsu T, Sanchala V. Trendelenburg position used during venous cannulation increases myocardial oxygen demand. *Anesth Analg*. 1984;63:239.
40. Chiang ST, Lyons HA. The effect of postural change on pulmonary compliance. *Respir Physiol*. 1966;1:99-105.
41. Dhar P. Anesthetic management. En: Milsom JW, Böhm B, Nakajima K, editores. *Laparoscopic colorectal surgery*. 2.<sup>a</sup> ed. New York: Springer; 2006. p. 53-65.
42. Winfree CJ, Kline DG. Intraoperative positioning nerve injuries. *Surg Neurol*. 2005;63:5-18.
43. Kroll DA, Caplan RA, Posner K, Ward RJ, Cheney FW. Nerve injury associated with anesthesia. *Anesthesiology*. 1990;73:202-7.
44. Nivatvongs S. Complications of anorectal and colorectal operations. En: Gordon PH, Nivatvongs S, editores. *Principles and practice of surgery for the colon, rectum and anus*. St Louis: Quality Medical Publishing; 1992. p. 1003-21.
45. Celebrezze Jr JP, Pidala MJ, Porter JA, Slezak FA. Femoral neuropathy: an infrequently reported postoperative complication. Report of four cases. *Dis Colon Rectum*. 2000;43:419-22.
46. Haim A, Pritsch T, Ben-Galim P, Dekel S. Meralgia paresthetica: A retrospective analysis of 79 patients evaluated and treated according to a standard algorithm. *Acta Orthop*. 2006;77:482-6.
47. Cardosi RJ, Cox CS, Hoffman MS. Postoperative neuropathies after major pelvic surgery. *Obstet Gynecol*. 2002;100:240-4.
48. Litwiller JP, Wells Jr RE, Halliwill JR, Carmichael SW, Warner MA. Effect of lithotomy positions on strain of the obturator and lateral femoral cutaneous nerves. *Clin Anat*. 2004;17:45-9.
49. Brill S, Walfisch S. Brachial plexus injury as a complication after colorectal surgery. *Tech Coloproctol*. 2005;9:139-41.
50. Eggstein S, Franke M, Hofmeister A, Rückauer KD. Postoperative peripheral neuropathies in general surgery. *Zentralbl Chir*. 2000;125:459-63.