

La imagen del mes

Quiste folicular hemorrágico roto en la gestación**Burst haemorrhagic follicular cyst in pregnancy**

Miguel Ángel Lorenzo Liñán*, Purificación Ivorra García-Moncó, Bárbara Tormos Tronqual y José Vicente Roig Vila

Servicio de Cirugía General, Consorcio Hospital General Universitario de Valencia, Valencia, España

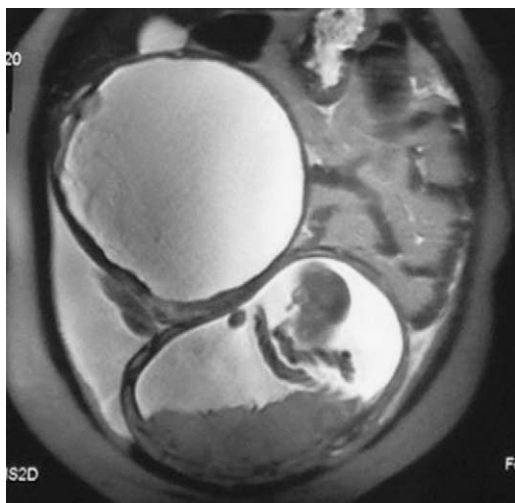


Figura 1

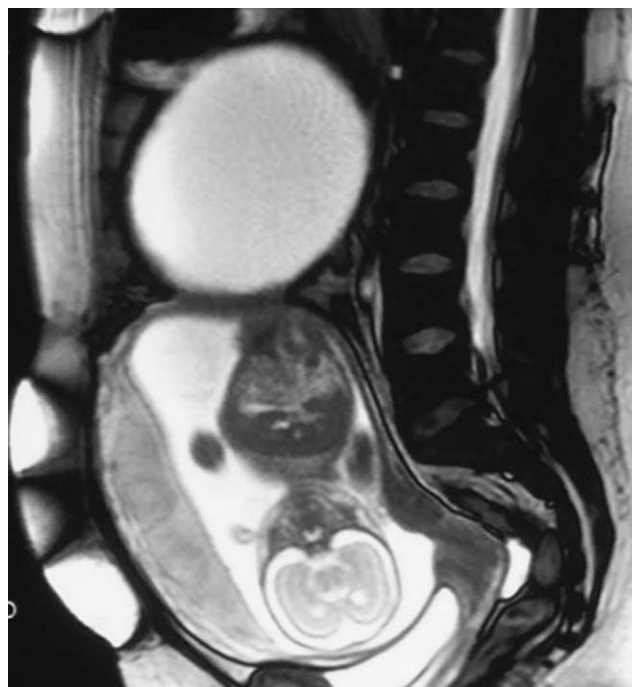


Figura 2

Mujer de 27 años, gestante de 23 semanas, que acude a urgencias por dolor abdominal intenso súbito. Exploración: masa palpable abdominal dolorosa en flanco derecho y útero grávido acorde con edad gestacional. Exploración obstétrica con gestación en curso no patológica. Ecografía abdominal: colección líquida en la región subhepática y la fosa ilíaca derecha, abundante líquido libre. Resonancia magnética: tumoración quística de $18,7 \times 15 \times 16,8$ cm, ovarios de tamaño y morfología normales (figs. 1 y 2). Se plantea diagnóstico diferencial entre quiste mesentérico y quiste hidatídico extrahepático.

Se intervino de urgencia observando una tumoración quística anexial derecha, torsionada y rota; se realiza ooforectomía y salpingectomía derechas que cursa sin incidencias. Diagnóstico anatomopatológico de quiste folicular hemorrágico isquémico de 2.637gr.

*Autor para correspondencia.

Correo electrónico: malorenzol@hotmail.com (M.A. Lorenzo Liñán).