

## La imagen del mes

# Neumotórax iatrogénico secundario a desplazamiento intratorácico de material de osteosíntesis

## Iatrogenic pneumothorax caused by intrathoracic migration of osteosynthesis material

Adolfo Cascón Sánchez\*, José Javier Clement del Río, Alfonso Marcos Sánchez y Ángel Prado Morales

Servicio de Cirugía General, Hospital Ciudad de Coria, Coria, Cáceres, España

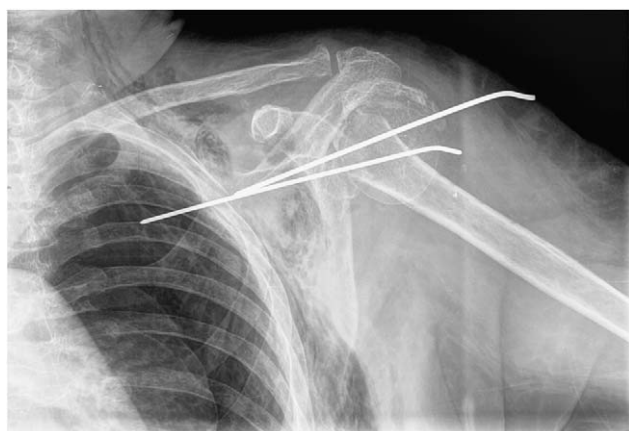


Figura 1

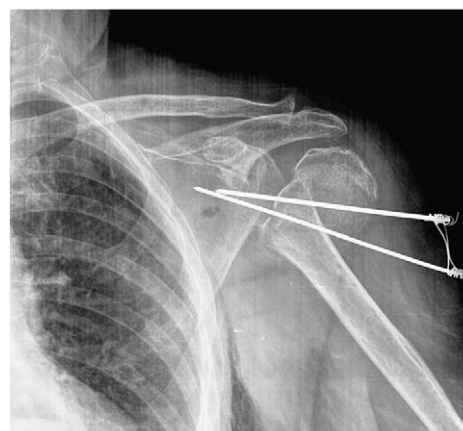


Figura 2

Mujer de 80 años de edad con antecedentes personales de hipertensión arterial, diabetes mellitus tipo 2 y hernia de hiato. Acudió al servicio de urgencias refiriendo dolor en hemitórax izquierdo que se acompañaba de disnea leve de varias horas de evolución. Había sido dada de alta 24 horas antes tras ingreso durante 6 días por caída accidental con fractura cerrada de cuello humeral izquierdo que precisó tratamiento quirúrgico bajo anestesia general: reducción y fijación con material de osteosíntesis (2 agujas de Kirschner introducidas por vía percutánea). A la exploración presentaba crepitación a la palpación sobre región laterocervical y pared torácica izquierdas, con disminución a la auscultación del murmullo vesicular en base pulmonar izquierda. Se realizaron radiografías de tórax y hombro izquierdos, en las que se apreciaba desplazamiento de una de las agujas de osteosíntesis con introducción hacia cavidad torácica homolateral, así como neumotórax izquierdo y enfisema subcutáneo (fig. 1). Tras reubicación (extracción parcial) de la citada aguja y colocación de drenaje endotorácico conectado a sistema de vacío y aspiración (fig. 2), la paciente evolucionó de forma favorable, con resolución del neumotórax y alta al séptimo día una vez retirado el drenaje endotorácico.

\*Autor para correspondencia.

Correo electrónico: alfonso.marcos@ses.juntaextremadura.net (A. Cascón Sánchez).