

Divertículo epifrénico de grandes dimensiones: resolución mediante toracotomía y sutura mecánica

José Ignacio Rodríguez Hermosa, Josep Roig García, Jordi Gironès Vilà, Antoni Codina Cazador, Montserrat Figa Francesch^a, Ferran González Huij^a y Doroteo Acero Fernández^a

Unidad Médico-Quirúrgica Digestiva. Servicio de Cirugía General (Dr. A. Codina Cazador).

^aUnidad de Aparato Digestivo (Dr. D. Acero Fernández). Hospital Universitario Dr. Josep Trueta. Girona.

Resumen

Los divertículos epifrénicos, a pesar de ser infrecuentes y generalmente asintomáticos, pueden producir sintomatología clínica cuando son de gran tamaño. Se presenta el caso de un varón de 67 años, con molestias de varios años de evolución, que tras realizarle un tránsito baritado y una fibrogastrosco-
pia se le diagnosticó un divertículo epifrénico de gran tamaño. Tras la cirugía el paciente está asintomático.

Palabras clave: *Divertículo esofágico epifrénico. Tratamiento quirúrgico.*

GIANT EPIPHRENIC DIVERTICULUM: RESOLUTION WITH THORACOTOMY AND MECHANICAL SUTURE

Although infrequent and usually asymptomatic, epiphrenic diverticula may produce clinical features when large. We present the case of a 67-year-old man who had experienced symptoms for several years. Barium swallow study and fibergastroscopy were performed and giant epiphrenic diverticulum was diagnosed. Surgery was performed and the patient remains asymptomatic.

Key words: *Epiphrenic esophageal diverticula. Surgical management.*

Introducción

Los epifrénicos son divertículos por pulsión que afectan al tercio inferior del esófago; son poco frecuentes y generalmente asintomáticos (75-80%). Aunque comúnmente se asocian con trastornos de la motilidad (espasmo esofágico difuso, acalasia), no es infrecuente la coexistencia de otra afección (hernia hiatal, esofagitis por reflujo, estenosis esofágica). La clínica sólo está presente en el 15-20% de los casos, y destacan la disfagia y la regurgitación de alimentos. El diagnóstico de sospecha se hace por la clínica, y el tránsito esofagogástrico y la fibroscopia ayudan tanto para su confirmación como para evaluar el esófago distal, con la posibilidad de encontrar hernia de hiato y esofagitis. La manometría y la pH-metría son útiles para el estudio del funcionalismo del cuerpo esofágico y de sus esfínteres, y para descartar el reflujo.

El tratamiento quirúrgico debe realizarse si existe sintomatología o el volumen del divertículo es importante, y es muy resolutivo.

Correspondencia: Dr. Rodríguez Hermosa.
Servicio de Cirugía General y Digestiva.
Hospital Universitario Josep Trueta.
Avda. de França, s/n. 17007 Girona.

Aceptado para su publicación en junio de 2002.

Caso clínico

Varón de 67 años, con antecedente patológico de diverticulosis colónica, que presentaba pirosis y regurgitación de varios años de evolución. La sintomatología empeoró en los últimos meses, con pérdida de 8 kg de peso, por lo que se realizó estudio ambulatorio, en el que se diagnosticó divertículo epifrénico gigante. El tránsito baritado evidenció un divertículo localizado en el tercio distal del esófago, de grandes dimensiones, que producía una compresión distal (fig. 1). La gastroscopia informó de divertículo de gran tamaño en la zona inferior del esófago, con presencia de restos alimentarios, sin identificar alteraciones en la mucosa; el resto del esófago y estómago no presentaba alteraciones valorables. La manometría registró alteraciones difusas de la motilidad esofágica; los datos obtenidos fueron: esfínter esofágico inferior, presión basal de 32 mmHg, zona de alta presión de 2,7 cm, localización a 41 cm del orificio nasal externo y grado de relajación del 68%; cuerpo esofágico, duración de las ondas de 3,5 s, velocidad de 4 cm/s, amplitud de ondas 25-20-15 mmHg, tipo de ondas normales excepto en un 40% múltiples y en un 40% de baja amplitud. La pH-metría de 24 h fue normal, y se obtuvieron los siguientes datos: 43 episodios de reflujo, pH inferior a 4 en el 2,1% del tiempo e índice De Meester de 8,3. Los datos de laboratorio fueron normales. El paciente fue intervenido quirúrgicamente por toracotomía izquierda, con disección del divertículo a nivel mediastínico, y se realizó diverticulectomía mecánica y esofagomiotomía extramucosa longitudinal amplia (figs. 2-4). Miotomía amplia se refiere a su extensión a la totalidad del campo quirúrgico, con prolongación hasta el esfínter esofágico inferior, que generalmente se incluye en la técnica de sección muscular. El postoperatorio tuvo una buena evolución a no ser por una pequeña infección de la herida de la toracotomía, en su tercio posterior, que sólo requirió desbridamiento y cura tópica. El enfermo fue dado de alta en el día 13. En los controles posteriores el paciente se encuentra asintomático, con normalidad clínica y radiológica, y realiza una actividad sociolaboral normal.

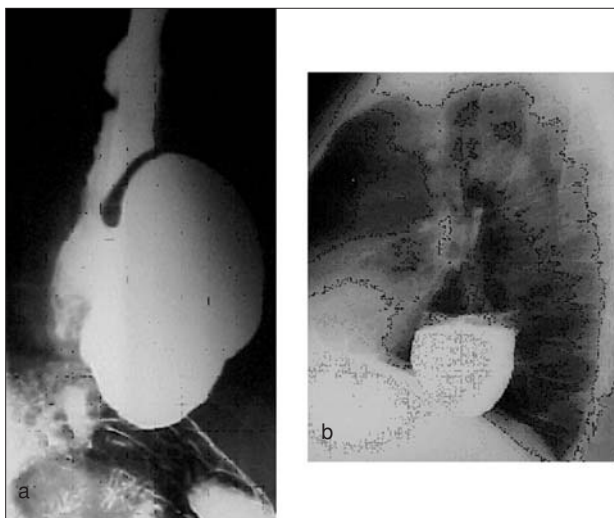


Fig. 1. Tránsito esofagogástrico baritado: a) proyección anteroposterior; b) proyección lateral. Divertículo epifrénico de grandes dimensiones, que produce compresión en el esófago distal.

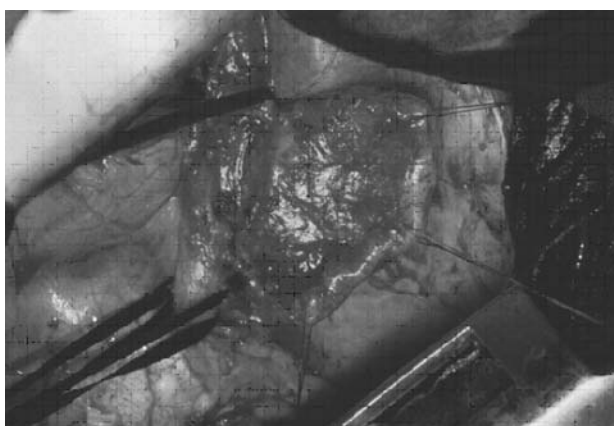


Fig. 2. Técnica quirúrgica: mediante toracotomía izquierda y colapso pulmonar izquierdo, favorecido por una intubación selectiva, se secciona la pleura mediastínica accediendo al esófago torácico; se diseña el tercio distal incluyendo el divertículo. Las cintas traccionan lateralmente el esófago distal; los puntos traccionan de los bordes del divertículo y se muestra su gran tamaño.

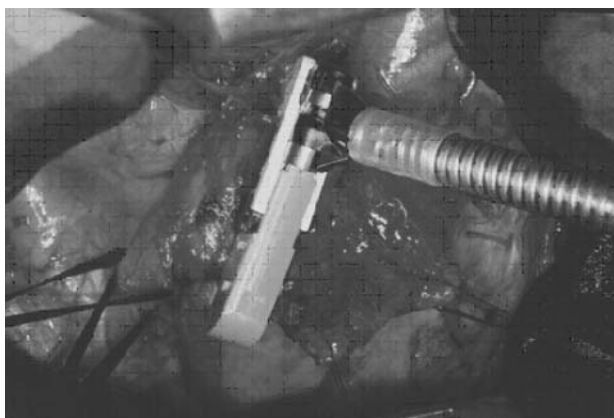


Fig. 3. Técnica quirúrgica: se procede a la sección del divertículo en el cuello tras realizar una sutura mecánica (TA articulada).

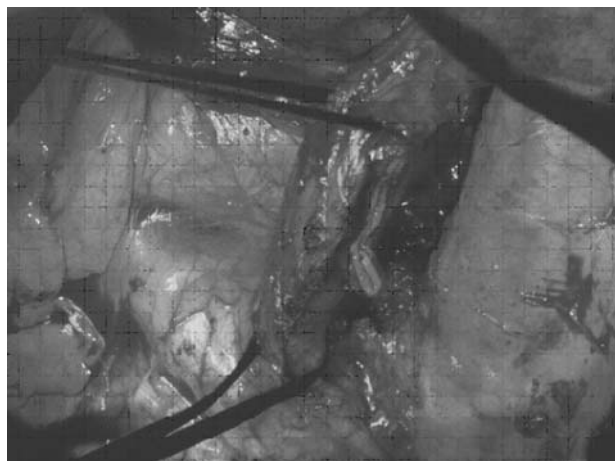


Fig. 4. Técnica quirúrgica: se finaliza realizando una miotomía esofágica extramucosa longitudinal, que se prolonga hasta el cardias. Se puede observar la sutura mecánica en el cuello del divertículo.

Discusión

Los divertículos esofágicos son dilataciones saculares formadas por todas las capas anatómicas del esófago (divertículos verdaderos) o por mucosa y submucosa (seudodivertículos). En el 80-90% de los casos se observan en varones mayores de 50 años. Se clasifican según la localización en cervicales y torácicos. Los cervicales (tercio superior) son los faringoesofágicos o de Zenker; y los torácicos se dividen en epibronquiales (en el mesoesófago o tercio medio) y epifrénicos (en el tercio inferior o zona distal). Según su patogenia se clasifican en a) divertículos por pulsión, por los trastornos motores del esófago (los más frecuentes); b) por tracción, ocasionados por adenopatías provocadas por cuadros de tuberculosis, histoplasmosis, linfomas, etc., y c) congénitos. Algunas de sus características se indican en la tabla 1¹⁻⁶.

Los divertículos epifrénicos se localizan por encima del esfínter esofágico inferior, dentro de los 10-15 cm del esófago distal, generalmente en la cara posterolateral derecha y son casi exclusivos de los varones. En ocasiones, se acompañan de alteraciones motoras y orgánicas, como acalasia, contracción prematura del EEI, espasmo esofágico difuso, trastornos motores esofágicos inespecíficos, esofagitis estenosante, cáncer, hernia de hiato y reflujo gastroesofágico^{3,6-9}.

La clínica es variable y depende del tamaño del divertículo: los de pequeño tamaño son asintomáticos, y la clínica aparece como consecuencia de su gran tamaño o de la aparición de complicaciones. Los síntomas son: molestias esofágicas, plenitud posprandial, disfagia, regurgitación, náuseas y vómitos, hipo, pirosis, halitosis, pérdida de peso, accesos de tos, broncoaspiración e infección respiratoria, epigastralgia, dolor retrosternal o torácico, trastornos del ritmo cardíaco y hematemesis, entre otros^{3,6-12}.

El diagnóstico de sospecha es por la clínica, que se confirma con radiografía, endoscopia, manometría y pH-metría^{3-6,13,14}.

TABLA 1. Divertículos esofágicos

Divertículo faringoesofágico o de Zenker	
Frecuencia	75-80%
Localización	1/3 superior
Patogenia	Desorden en la coordinación temporal entre hipofaringe y esfínter esofágico superior
Clínica	Molestias faríngeas, disfagia, halitosis
Tratamiento	Diverticulectomía por abordaje cervical + miotomía del cricofaríngeo
Mortalidad	1%
Divertículo epibronquial	
Frecuencia	10-15%
Localización	1/3 medio
Patogenia	Trastornos motores de la pared muscular esofágica
Clínica	Disfagia, complicaciones respiratorias
Tratamiento	Diverticulectomía por abordaje torácico + miotomía longitudinal extensa
Mortalidad	3,5%
Divertículo epifrénico	
Frecuencia	< 10%
Localización	1/3 inferior
Patogenia	Pulsión ante obstáculos orgánicos o funcionales del esófago distal >> congénitos
Clínica	Disfagia, regurgitación
Tratamiento	Diverticulectomía por abordaje torácico izquierdo + miotomía longitudinal
Mortalidad	9%

En la radiografía de tórax se observa un nivel hidroaéreo. El tránsito esofagogástrico baritado, localiza el divertículo y puede detectar lesiones, como estenosis, procesos neoplásicos y trastornos motores.

Mediante la endoscopia digestiva alta se identifica el orificio diverticular y el tamaño del cuello, o el prolapso dentro de la luz esofágica; además se visualizan restos alimentarios en su interior, y la pared, que puede estar inflamada y ser de fácil hemorragia; se descarta la presencia de procesos tumorales, y se valora el resto del esófago y el estómago. La manometría detecta alteraciones motoras relacionadas con la génesis del divertículo por pulsión. La pH-metría de 24 h ayuda a confirmar el reflujo gastroesofágico. La tomografía computarizada (TC) de tórax permite valorar el grado de afección de los órganos mediastínicos.

Entre las complicaciones de estos divertículos se encuentran: hemorragias, inflamaciones, fístulas al árbol respiratorio y abscesos pulmonares, rotura espontánea y perforación al mediastino, asiento de carcinoma escamoso o epidermoide o recidiva diverticular^{6,8,11,15-17}.

La mortalidad postoperatoria es baja, alrededor del 0-9%^{6,15}.

Se plantea tratamiento quirúrgico cuando los divertículos son sintomáticos (de gran tamaño) y/o presentan complicaciones. La técnica de elección es la diverticulectomía asociada con esofagomiotomía extramucosa longitudinal amplia (si se definen alteraciones de la motilidad esofágica), por toracotomía izquierda; en ocasiones puede ser conveniente asociar una técnica antirreflujo (si se confirma por pH-metría o se realiza la esofagomiotomía). En otras ocasiones se realiza diverticulectomía sola, y a veces es preciso realizar una resección esofágica^{3,5-7,15,18,19}. Otros autores realizan estas técnicas por un abordaje transabdominal^{3,8}. Ya en 1976, estudios efectuados en la Mayo Clinic demostraron que en más del 80% de los pacientes con un divertículo epifrénico se asocian

datos manométricos de acalasia o espasmo, y que el número de complicaciones postoperatorias descendía cuando se asociaba a la diverticulectomía una miotomía amplia²⁰.

Algunas publicaciones recientes abogan por la cirugía laparoscópica, ya que presenta una serie de ventajas: a) es segura y efectiva, con menor dolor postoperatorio; b) puede adentrarse en disecciones mediastínicas con un menor traumatismo que la vía abierta por toracotomía o laparotomía, y c) presenta menor estancia hospitalaria y un retorno temprano a la actividad sociolaboral^{10,18,21-23}.

Bibliografía

- Guelbenzu JJ, Rodríguez JC, Naranjo A, Casado F, Morales D. Resultado del tratamiento de los divertículos faringoesofágicos. *Cir Esp* 2000;67:454-6.
- Dávila M, Mata A, Rodríguez J, Castell JT, Valderrábano S, Rodríguez JA. Divertículo del tercio medio esofágico fistulizado al bronquio derecho. *Cir Esp* 2000;68:166-8.
- Navarrete F, Álvarez JA, González JJ, Trelles A, Aza J. Divertículo epifrénico. Estudio de seis casos. *Rev Esp Enferm Dig* 1988; 74:659-62.
- Navarro S, Roura J, Vasco F, Solsona J, Isbert F, Sánchez-Ortega JM. Divertículos esofágicos. *Cir Esp* 1998;64(Supl 1):383.
- Hudspeth DA, Thorne MT, Conroy R, Pennell TC. Management of epiphrenic esophageal diverticula. A fifteen-year experience. *Am Surg* 1993;59:40-2.
- Benacci JC, Deschamps C, Trastek VF, Allen MS, Daly RC, Pairolino PC. Epiphrenic diverticulum: results of surgical treatment. *Ann Thorac Surg* 1993;55:1109-14.
- Mulder DG, Rosenkranz E, DenBesten L. Management of huge epiphrenic esophageal diverticula. *Am J Surg* 1989;157:303-7.
- Jordan PH Jr, Kinner BM. New look at epiphrenic diverticula. *World J Surg* 1999;23:147-52.
- Niv Y, Fraser G, Krugliak P. Gastroesophageal obstruction from food in an esophageal diverticulum. *J Clin Gastroenterol* 1993;16:314-6.
- Dolz JF, Pous S, García P, Galeano J, Anaya P, Ballester C, et al. Diverticulectomía esofágica por laparoscopia. *Cir Esp* 1998;64(Supl 1):207-8.

11. Altorki NK, Sunagawa M, Skinner DB. Thoracic esophageal diverticula. Why is operation necessary? *J Thorac Cardiovasc Surg* 1993; 105:260-4.
12. Dobashi Y, Goseki N, Inutake Y, Kawano T, Endou M, Nemoto T. Giant epiphrenic diverticulum with achalasia occurring 20 years after Heller's operation. *J Gastroenterol* 1996;31:844-7.
13. Streitz JM Jr, Glick ME, Ellis FH Jr. Selective use of myotomy for treatment of epiphrenic diverticula. Manometric and clinical analysis. *Arch Surg* 1992;127:585-8.
14. Baker ME, Zuccaro G Jr, Achkar E, Rice TW. Esophageal diverticula: patient assessment. *Semin Thorac Cardiovasc Surg* 1999;11:326-36.
15. Fekete F, Vonns C. Surgical management of esophageal thoracic diverticula. *Hepatogastroenterology* 1992;39:97-9.
16. Shultz SC, Byrne DM, De Cunzo P, Byrne WB. Carcinoma arising within epiphrenic diverticula. A report of two cases and review of the literature. *J Cardiovasc Surg (Torino)* 1996;37:649-51.
17. Philippakis M, Karkanas GG, Sokarafas GH. Carcinoma within an epiphrenic esophageal diverticulum. Case report. *Eur J Surg* 1991;157:617-8.
18. Rosati R, Fumagalli U, Bona S, Bonavina L, Peracchia A. Diverticulectomy, myotomy, and fundoplication through laparoscopy: a new option to treat epiphrenic esophageal diverticula? *Ann Surg* 1998;227:174-8.
19. Allen MS. Treatment of epiphrenic diverticula. *Semin Thorac Cardiovasc Surg* 1999;11:358-62.
20. Debas HT, Payne WS, Cameron AJ, Carlson HC. Physiopathology of lower diverticulum and its implications for treatment. *Surg Gynecol Obstet* 1980;151:593-600.
21. Myers BS, Dempsey DT. Laparoscopic resection of esophageal epiphrenic diverticulum. *J Laparoendosc Adv Surg Tech A* 1998;8:201-7.
22. Chami Z, Fabre JM, Navarro F, Domergue J. Abdominal laparoscopic approach for thoracic epiphrenic diverticulum. *Surg Endosc* 1999;13:164-5.
23. Saw EC, McDonald TP, Kam NT. Video-assisted thoracoscopic resection of an epiphrenic diverticulum with esophagomyotomy and partial fundoplication. *Surg Laparosc Endosc* 1998;8:145-8.