



IMAGEN CLÍNICA DEL MES. SOLUCIÓN

Solución del caso 19. Aneurisma gigante de arteria poplítea



Solution to case 19. Giant popliteal artery aneurysm

L. Gómez Tollar*, I.M. López Arquillo, C.L. Blanco Amil y C. Gallego Ferreiroa

Servicio de Angiología y Cirugía Vascular, Hospital Álvaro Cunqueiro, Vigo, Pontevedra, España

Recibido el 20 de diciembre de 2016; aceptado el 20 de febrero de 2017

Comentarios

De forma preferente se realizó resección del aneurisma y *bypass* AFS-poplíteo con prótesis (PTFE anillada de 8 mm) por abordaje posterior (figura 1). El paciente presentó una evolución postoperatoria favorable, con recuperación de pulsos distales, reducción de datos inflamatorios y edema, siendo dado de alta a los 5 días de la intervención y permaneciendo asintomático a los 8 meses del seguimiento.

La indicación de tratamiento quirúrgico se establece por tratarse de un aneurisma sintomático, con riesgo de desarrollar complicaciones isquémicas agudas (bien trombosis del aneurisma, bien ateroembolia de territorios arteriales distales) o rotura del mismo¹.

Descartamos el tratamiento endovascular porque el paciente presentaba clínica compresiva venosa (que no se resolvería) y por el elevado riesgo de persistencia

de geniculares permeables generando endofugas, dado el tamaño del saco aneurismático².

Escogimos el abordaje posterior ya que ofrece una buena exposición de la fosa poplítea, salvo en territorio distal (no siendo necesario en nuestro caso). Queda demostrada su utilidad para el tratamiento de aneurismas localizados exclusivamente en la fosa poplítea y para pacientes con síntomas compresivos, ya que permite la extracción del trombo y la ligadura de todas las colaterales geniculares. Ravn et al.³ y Björcka et al.⁴ demuestran en su estudio que existe una expansión tardía en los casos tratados mediante *bypass* por abordaje medial. Esta complicación, que prácticamente no existía después de una operación por abordaje posterior se asoció con síntomas en la mayoría de los pacientes, con necesidad de reintervención en algunos casos.

Respuesta correcta: d.

Véase contenido relacionado en DOI: <http://dx.doi.org/10.1016/j.angio.2017.02.006>

* Autor para correspondencia.

Correo electrónico: gomez.tollar.laura@hotmail.com

(L. Gómez Tollar).

<http://dx.doi.org/10.1016/j.angio.2017.03.003>

0003-3170/© 2017 SEACV. Publicado por Elsevier España, S.L.U. Todos los derechos reservados.

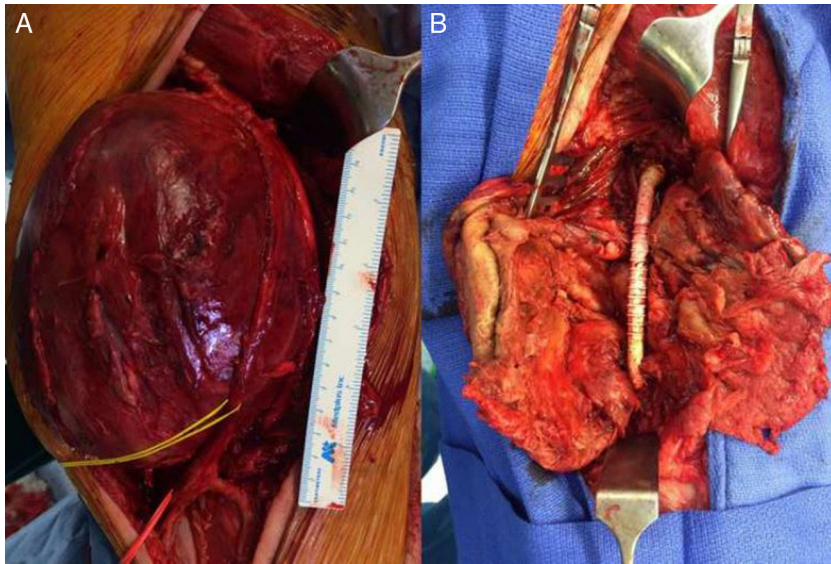


Figura 1 Imágenes intraoperatorias donde se observa: A) Aneurisma de AFS y 1.ª porción de poplítea con el nervio tibial referenciado (vessel-loop amarillo) y B) Imagen de *bypass* protésico de PTFE tras la resección del aneurisma.

Bibliografía

1. Cronenwett & Johnston. Rutherford's Vascular Surgery (8th edition). 2014; Section 23.
2. Johnson ON 3rd, Slidell MB, Macsata RA, Faler BJ, Amdur RL, Sidaway AN. Outcomes of surgical management for popliteal artery aneurysms an analysis of 583 cases. *J Vasc Surg.* 2008;48: 845-51.
3. Ravn H, Wanhainen A, Björck M. Surgical technique and long-term results after popliteal artery aneurysm repair Results from 717 operated legs. *J Vasc Surg.* 2007;46:236-43.
4. Björcka M, Beilesb B, Menyheic G, Thomsond I, Wiggere P, Venermof M, et al. Editor's Cchoice: Contemporary treatment of popliteal artery aneurysm in eight countries: A report from the Vascunet collaboration of registries. *Eur J Vasc Endovasc Surg.* 2014;47:164-71.