



CARTA CIENTÍFICA

Tratamiento endovascular de oclusión de la arteria axilar post-radioterapia



Endovascular treatment of post-radiotherapy axillary artery occlusion

D. Cabreira Santos*, I.M. López Arquillo, J. Vidal Rey, X. Fariña Casanova y J.M. Encisa de Sá

Servicio de Angiología y Cirugía Vascular, Hospital Álvaro Cunqueiro, Xerencia de Xestión Integrada de Vigo, Vigo, Pontevedra, España

Las lesiones arteriales secundarias a radioterapia son infrecuentes, pero en ocasiones con graves consecuencias clínicas. En dichas situaciones la reparación quirúrgica ha sido la técnica habitual, aunque las técnicas endovasculares ofrecen similares resultados con una menor tasa de complicaciones¹, por lo que hoy día se plantea incluso como técnica de elección.

Presentamos el caso de una mujer de 76 años, hipertensa, dislipémica, no fumadora y con historia previa de radioterapia axilar derecha 60 años antes, para el tratamiento de adenopatías localizadas a dicho nivel. Seguida en consultas de cirugía vascular por claudicación de miembro superior derecho (MSD), presentó empeoramiento clínico con aparición de dolor de reposo en mano y antebrazo, asociado a parestias e impotencia funcional. A la exploración física presentaba pulso subclavio con resto de pulsos ausentes, palidez y frialdad en mano, relleno venocapilar enlentecido, quinto dedo en garra y dermatitis rádica axilar (fig. 1). Se realizó un eco-Doppler (ED) sin visualizar flujo en la arteria axilar e hipoplasia de la misma, y arteria humeral permeable con flujo monofásico. La angiogramografía computarizada (angio-TC) mostró una estenosis significativa en el origen de la arteria axilar, con oclusión de tercio distal y

del origen de la arteria humeral derecha (fig. 1). Debido a los hallazgos y la situación clínica de la paciente, se decidió revascularización mediante tratamiento endovascular. Bajo anestesia local y sedación se realizó abordaje quirúrgico de la arteria humeral y arteriografía, confirmándose las lesiones del angio-TC (fig. 2). Realizamos recanalización retrógrada con guía hidrofílica, seguida de angioplastia simple progresiva con balón de 3 × 80 mm y, posteriormente, 4 × 80 mm (Wanda Boston®) a presión nominal y colocación de *stent* autoexpandible de nitinol de 5 × 100 mm (Absolute Abbott®) con posterior remodelado con balón de angioplastia de 4 × 80 mm (Wanda Boston®). En la arteriografía de control se observó buen resultado técnico (fig. 2). Tras la intervención, la paciente presentó desaparición de los síntomas derivados de la isquemia, con recuperación de pulsos a todos los niveles, manteniendo la misma exploración, y sin datos de reestenosis en el ED de control a los 24 meses. Persiste el dolor de tipo neuropático en la zona axilar y brazo, en seguimiento por la unidad del dolor.

Las lesiones arteriales secundarias a radioterapia son una rara complicación de la misma. Su incidencia es difícil de determinar, debido a que generalmente permanecen asintomáticas, sobre todo en la extremidad superior², junto a la confluencia de síntomas por el daño concomitante de estructuras adyacentes como las nerviosas. La localización de la radioterapia también influye, siendo la lesión arterial más frecuente la producida tras radioterapia axilar por neoplasia de mama³. Se puede desarrollar entre los 6 meses y

* Autor para correspondencia.

Correo electrónico: d.cabreira.santos@gmail.com
(D. Cabreira Santos).

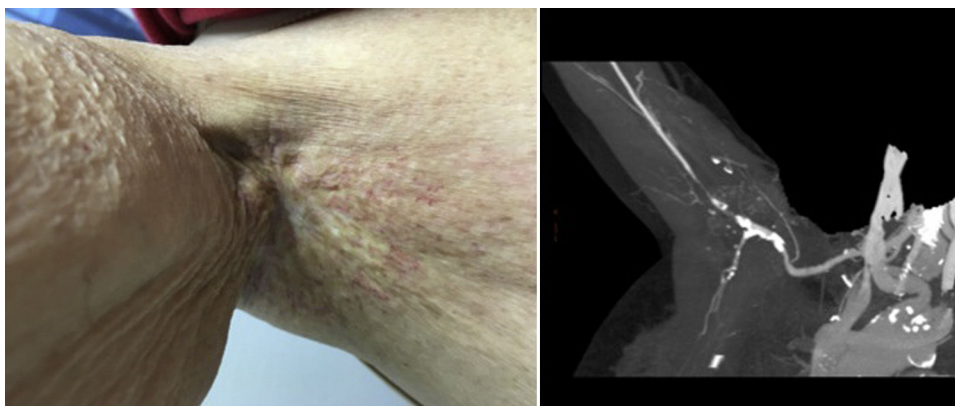

Figura 1 Imagen de la región axilar de la paciente, se observa la dermatitis r dica de la misma y del angio-TC diagn stico, donde se confirma la estenosis de la arteria axilar proximal y la oclusi n distal y zona proximal de la humeral.

los 42 a os posteriores a la exposici n^{2,4}, como en nuestro caso, donde los s ntomas isqu micos se iniciaron 60 a os m s tarde.

Los cambios anatomopatol gicos producidos a nivel arterial son conocidos, aunque pueden tener distintas presentaciones e incluyen engrosamiento y fibrosis intimal, degeneraci n el stica de la media, fibrosis de la adventicia y da o de los *vasa vasorum*, pudiendo generar estenosis, oclusi n o con menor frecuencia dilataciones aneurism ticas del mismo^{1,2,5,6}.

Para el diagn stico se recomienda realizar una exploraci n f sica completa, con medici n de la tensi n arterial en ambos miembros superiores⁷. Ante diferencias mayores de 20 mmHg, completar el estudio con ED, angio-resonancia magn tica o angio-TC, seg n disponibilidad en cada centro, y as  plantear la opci n terap utica m s adecuada². Adem s, nos permitir  observar lesiones de estructuras adyacentes. La revascularizaci n se recomienda en los casos de grados III y IV de la escala de Fontaine^{2,8}.

La cirug a cl sica ha sido el tratamiento convencional, con una sustituci n progresiva por las t cnicas endovasculares. La realizaci n de *bypass* entre segmentos arteriales no irradiados, generalmente con material aut logo como la vena cef lica o vena safena interna, se ha recomendado

como primera opci n⁹. Esta t cnica presenta mayores complicaciones, como infecciones y linforrea, y peor pron stico que en los casos sin radiaci n previa². Para la revascularizaci n mediante t cnicas endovasculares disponemos tanto de angioplastia simple como de la implantaci n de *stent* a nivel de la lesi n¹⁰. La menor tasa de  xito t cnico junto a la reoclusi n a corto y largo plazo de la angioplastia simple en este tipo de lesiones aumenta la implantaci n directa de *stents*, siendo los autoexpandibles los que parecen presentar mejores resultados a nivel axilar, por su mayor flexibilidad, compresibilidad y resistencia a la deformaci n⁷. En nuestro paciente nos decantamos por la implantaci n de *stent* por la longitud de la lesi n y por ser esta oclusiva, observando buena evoluci n a los 2 a os. Ante los resultados publicados, se recomienda en la actualidad el tratamiento endovascular para lesiones cortas⁶, reservando la cirug a abierta para lesiones arteriales extensas o tras resultados sub ptimos del manejo endovascular^{2,3}.

Como conclusi n podemos decir que, en pacientes con isquemia cr tica de la extremidad superior por lesi n arterial secundaria a radioterapia a nivel axilar, se puede plantear la realizaci n de un manejo endovascular con *stent* autoexpandible, presentando esta t cnica buenos resultados a corto y medio plazo.

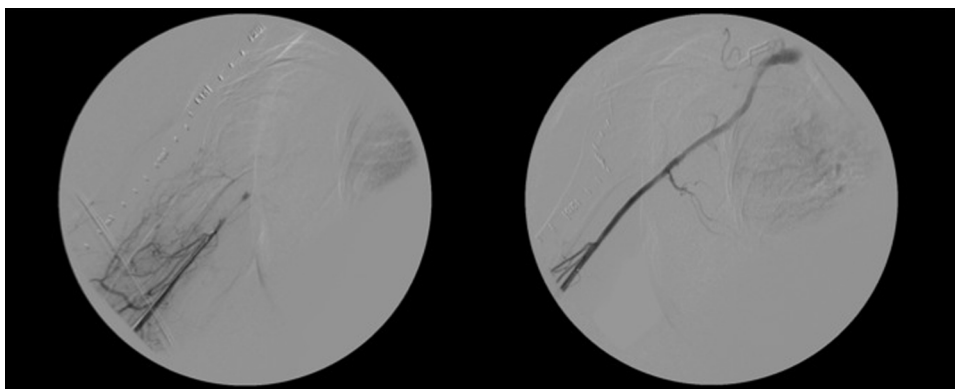


Figura 2 Im genes arteriogr ficas intraoperatorias. Oclusi n de arteria axilar distal-humeral proximal, y resultado tras la revascularizaci n con *stenting* primario a nivel axilo-humeral.

Responsabilidades éticas

Protección de personas y animales. Los autores declaran que para esta investigación no se han realizado experimentos en seres humanos ni en animales.

Confidencialidad de los datos. Los autores declaran que han seguido los protocolos de su centro de trabajo sobre la publicación de datos de pacientes.

Derecho a la privacidad y consentimiento informado. Los autores declaran que en este artículo no aparecen datos de pacientes.

Bibliografía

1. Farrugia M, Gowda KMS, Cheatle TR, Ashok TP. Radiotherapy-related axillary artery occlusive disease: Percutaneous transluminal angioplasty and stenting. Two cases reports and review of the literature. *Cardiovasc Intervent Radiol.* 2006;29:1144–7.
2. Bucci F, Robert F, Fiengo L, Plagnol P. Radiotherapy-related axillary arteriopathy. *Interact Cardiovasc Thorac Surg.* 2012;15:176–7.
3. Hassen-Khodja R, Kieffer E. Radiotherapy-induced supra-aortic trunk disease: Early and long-term results of surgical and endovascular reconstruction. *J Vasc Surg.* 2004;40:254–61.
4. Hashmonai M, Elami A, Kuten A, Lichtig C, Torem S. Subclavian artery occlusion after radiotherapy for carcinoma of the breast. *Cancer.* 1988;61:2015–8.
5. McCallion WA, Barros D'sa AA. Management of critical upper limb ischaemia long after irradiation injury of the subclavian and axillary arteries. *Br J Surg.* 1991;78:1136–8.
6. Mohan S, Schanzer A, Robinson WP, Aiello FA. Endovascular management of radiation-induced subclavian and axillary artery aneurysms. *J Vasc Surg.* 2015;1:1–3.
7. Cronenwett JL, Johnston KW. *Rutherford's Vascular Surgery*, 8th edition, Philadelphia: Saunders/Elsevier; 2014.
8. Vijayvergiya R, Yadav M, Grover A. Percutaneous endovascular management of atherosclerotic axillary artery stenosis: Report of 2 cases and review of the literature. *World J Cardiol.* 2011;3:165–8.
9. Cormier F, Korso F, Fichelle JM, Gautier C, Cormier JM. Post-irradiation axillosubclavian arteriopathy: Surgical revascularization [Article in French]. *J Mal Vasc.* 2001;26:45–9.
10. McBride KD, Beard JD, Gaines PA. Percutaneous intervention for radiation damage to axillary arteries. *Clin Radiol.* 1994;49:630–3.