

IMAGEN CLÍNICA DEL MES

Caso 15. Angina intestinal de causa no aterosclerótica en mujer joven



Case 15. Non-atherosclerotic intestinal angina in a young woman

G. Todorova Taneva*, P.G. Fernández Martín-Forero, C. Baeza Bermejillo y C. Aparicio Martínez

Departamento de Angiología y Cirugía Vascular, Fundación Jiménez Díaz, Madrid, España

Recibido el 3 de abril de 2016; aceptado el 15 de abril de 2016
Disponible en Internet el 13 de mayo de 2016

Historia clínica

Mujer de 29 años, remitida desde aparato digestivo por dolor abdominal posprandial de un año de evolución y pérdida de 10 kg. Niega molestias pélvicas (figs. 1 y 2).

Pregunta (solo una es correcta)

1. ¿Qué enfermedad es?:
 - a) Síndrome del ligamento arcuato (LA)
 - b) Síndrome de cascanueces (SC)
 - c) Síndrome de la arteria mesentérica superior (SAMS)
 - d) Isquemia mesentérica
2. ¿Qué propondría?:
 - a) Manejo conservador
 - b) Sección del LA
 - c) Descruzamiento duodenal
 - d) Stent en vena renal izquierda (VRI)

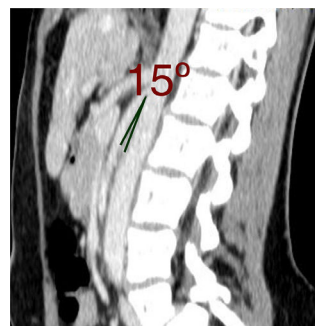


Figura 1 Corte sagital mostrando ángulo aorto-mesentérico disminuido.

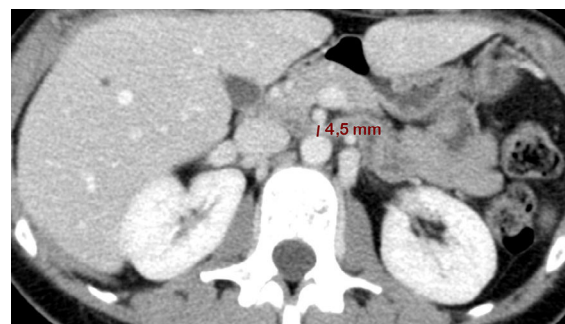


Figura 2 Corte axial mostrando distancia aorto-mesentérica disminuida.

* Autor para correspondencia.
Correos electrónicos: dr.gtaneva@gmail.com,
gergana.todorova@fjd.es (G. Todorova Taneva).

Responsabilidades éticas

Protección de personas y animales. Los autores declaran que para esta investigación no se han realizado experimentos en seres humanos ni en animales.

Confidencialidad de los datos. Los autores declaran que han seguido los protocolos de su centro de trabajo sobre la publicación de datos de pacientes.

Derecho a la privacidad y consentimiento informado. Los autores declaran que en este artículo no aparecen datos de pacientes.