



## NOTA TÉCNICA

# Retirada de ECMO femoral

## Withdrawal of femoral ECMO

R. Salvador<sup>a,\*</sup>, A. Uribarri<sup>b</sup> y F.S. Lozano<sup>a</sup>



<sup>a</sup> Servicio de Angiología y Cirugía Vasculare, Hospital Universitario de Salamanca, Salamanca, España

<sup>b</sup> Servicio de Cardiología, Hospital Universitario de Salamanca, Salamanca, España

Recibido el 6 de septiembre de 2015; aceptado el 25 de septiembre de 2015

Disponible en Internet el 2 de noviembre de 2015

### Introducción

La oxigenación por membrana extracorpórea, más conocida por *ExtraCorporeal Membrane Oxygenation* (ECMO), es una técnica de soporte vital, que asegura temporalmente la oxigenación de la sangre en pacientes con grave fallo cardíaco, pulmonar o ambos. Existen varios tipos de ECMO (central y periférico) y técnicas de inserción. Cada uno tiene sus ventajas e inconvenientes. El ECMO periférico (pECMO), comparado con el central, es menos invasivo, pero su técnica (frecuentemente a nivel femoral) presenta más complicaciones vasculares<sup>1</sup>.

Aunque en España las primeras unidades de ECMO datan de 1997, su uso se ha extendido a muchos hospitales e incrementado el número de implantaciones. En nuestro hospital, es una técnica reciente utilizada con éxito técnico en 23 pacientes. La indicación y colocación percutánea del pECMO veno-arterial a nivel femoral la realizan los cardiólogos, no así su retirada donde estamos implicados los cirujanos vasculares por precisar cirugía abierta. Este hecho cada vez más frecuente en otros servicios vasculares, junto a la escasa bibliografía sobre aspectos técnicos, motiva la presente nota.

### ECMO veno-arterial femoral

La inserción femoral suele ser percutánea, mediante la técnica de Seldinger. La cánula a través de la arteria femoral común (AFC) llega a la aorta distal; conjuntamente se inserta otra cánula más pequeña (5-7 Fr) hacia la arteria femoral superficial (AFS) para mantener la perfusión distal de la extremidad. La cánula venosa vía femoral común (VFC) es más larga que la arterial y suele llegar al atrio. Es importante resaltar el gran tamaño de la cánula venosa (21-29 Fr) y arterial proximal (17-23 Fr). La sangre drenada desde la cánula venosa es oxigenada en el exterior del cuerpo y reintroducida por las cánulas arteriales (fig. 1)<sup>1</sup>.

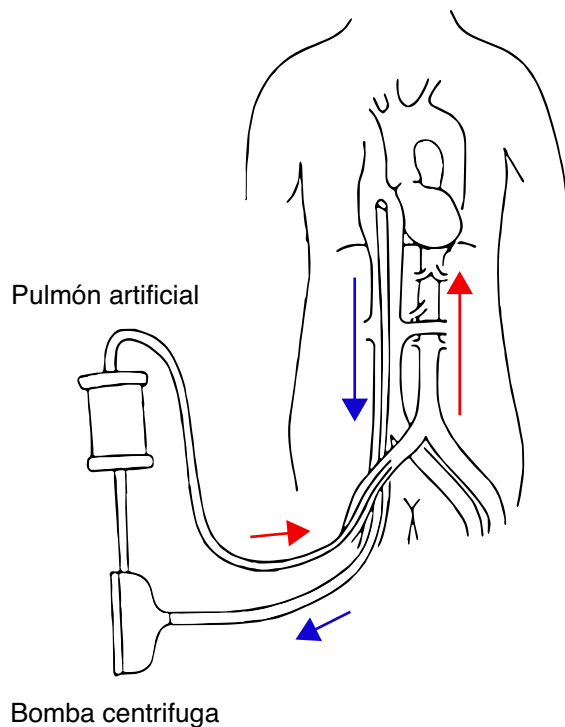
El tratamiento ECMO, incluso el pECMO, es una técnica muy agresiva con frecuentes y graves complicaciones, según un reciente metaanálisis, sobre 1.866 ECMO en adultos<sup>2</sup>. Entre las vasculares, destacan la isquemia de la extremidad inferior (16,9%), el síndrome compartimental (10,3%) y la amputación (4,7%).

### Técnica de extracción

- 1 Practicar la cirugía con tranquilidad; no hay prisas, dado que el paciente está intubado y, por tanto, la cirugía se realiza bajo anestesia general. Cruzar y reservar sangre.
- 2 Antisepsia de la piel del paciente lo mejor posible, dada la presencia de las cánulas en la zona operatoria. No

\* Autor para correspondencia.

Correo electrónico: [robesc81@hotmail.com](mailto:robesc81@hotmail.com) (R. Salvador).



**Figura 1** Esquema del funcionamiento del pECMO femorofemoral (flechas: sentido del flujo).

retirar inicialmente los puntos que sujetan las cánulas a la piel.

- 3 A nivel inguinal, pegado a las cánulas, se practica una incisión longitudinal de 10-15 cm, iniciada unos 2 cm por encima del ligamento inguinal. En casos de obesidad o inserción muy alta de las cánulas es conveniente un control de la arteria iliaca externa, por vía retroperitoneal. Otra alternativa es el clampaje endovascular de dicha arteria mediante balón de angioplastia por punción femoral contralateral o braquial. Recordar que no es posible emplear *clamps*, al estar la arteria ocupada por cánulas metálicas.
- 4 Controlar, con *vesel-loop* o *clamps*, la AFS y profunda, para evitar reflujos en el momento de extraer las cánulas y, también, para visualizar el orificio de la cánula en la AFS.
- 5 El orificio de la AFC (cánula proximal) aunque grande, habitualmente es posible practicar una arteriorrafia transversal (Prolene® 5-6/0, sutura continua o discontinua). El orificio en la AFS, más pequeño, se sutura con 1-2 puntos sueltos. En caso de estenosis, es necesaria una angioplastia con parche.

- 6 Como el sistema está heparinizado, no es preciso administrar heparina preclampaje. La profilaxis antibiótica intraoperatoria está indicada si se inserta material sintético. Antes de extraer la cánula arterial es preciso pinzar el circuito para evitar escapes.
- 7 Para la decanulación venosa, se pueden: a) controlar con *vesel-loop* las venas femoral común, superficial y profunda, y en ocasiones, el cayado de la safena interna, o b) control con torundas a nivel proximal y distal de la VFC. Este último método es más sencillo y rápido, pero obliga a una correcta colocación previa de la cánula en la zona media de la VFC.
- 8 La venorrafia con Prolene® 5-6/0, en forma de sutura transversal continua, no suele ocasionar problemas de estenosis que perjudique el drenaje venoso de la extremidad.
- 9 Recientes mejoras en los circuitos permiten reducir la anticoagulación del paciente ECMO; ello disminuye la incidencia de hemorragia, pero puede propiciar la presencia de trombos en el circuito (entre las cánulas y la luz vascular). Por ello, algunos introducen de forma sistemática un catéter de Fogarty después de la decanulación arterial y venosa, con la finalidad de evitar tromboembolismos pulmonares e isquemias arteriales agudas.
- 10 El maceramiento de la piel y del tejido celular subcutáneo por los orificios y decúbito de las cánulas obligan a realizar una técnica de Friedrich antes de suturar la herida operatoria. Es aconsejable un drenaje aspirativo.

Todos los aspectos técnicos referidos son muy importantes; así en el análisis multifactorial realizado por Zimpfer et al.<sup>3</sup> las complicaciones vasculares post-pECMO a nivel femoral dependen de: a) existencia de problemas técnicos durante la retirada de las cánulas, y/o b) historia previa de enfermedad arterial periférica.

## Bibliografía

1. Saeed D, Stosik H, Islamovic M, Albert A, Kamiya H, Maxhera B, et al. Femoro-femoral versus atrio-aortic extracorporeal membrane oxygenation: Selecting the ideal cannulation technique. *Artif Organs*. 2014;38:549-55.
2. Cheng R, Hachamovitch R, Kittleson M, Patel J, Arabia F, Moriguchi J, et al. Complications of extracorporeal membrane oxygenation for treatment of cardiogenic shock and cardiac arrest: A meta-analysis of 1,866 adult patients. *Ann Thorac Surg*. 2014;97:610-6.
3. Zimpfer D, Heinisch B, Czerny M, Hoelzenbein T, Taghavi S, Wolner E, et al. Late vascular complications after extracorporeal membrane oxygenation support. *Ann Thorac Surg*. 2006;81:892-5.