

CARTA CIENTÍFICA

Trombólisis fármaco-mecánica: una técnica a considerar en el tratamiento de la trombosis venosa profunda iliofemoral aguda



Pharmaco-mechanical thrombolysis: A technique to consider in the treatment of acute iliofemoral deep vein thrombosis

P. Demelo-Rodríguez^{a,*}, M.D. Pulfer^a, J. del Toro-Cervera^a,
M. González-Leyte^b y M. Echenagusía-Boyra^b

^a Unidad de Enfermedad Tromboembólica Venosa, Servicio de Medicina Interna, Hospital General Universitario Gregorio Marañón, Madrid, España

^b Unidad de Radiología Intervencionista, Servicio de Radiología, Hospital General Universitario Gregorio Marañón, Madrid, España

Presentamos el caso de una mujer de 38 años con distrofia miotónica de Steinert, con afectación leve. Había finalizado un embarazo mediante cesárea 2 meses antes, y estaba en tratamiento con anticonceptivos en parches cutáneos (etinilestradiol y norelgestromina). La paciente acudió a urgencias por presentar dolor intenso de inicio brusco en región inguinal izquierda, que progresó al resto de miembro inferior izquierdo. En el examen físico, presentaba edema y aumento de temperatura desde la raíz de muslo hasta la región gemelar, con frialdad y cianosis en el pie izquierdo. En la analítica sanguínea destacaba dímero-D 2.160 ng/ml; el eco-Doppler de miembros inferiores mostró trombosis en todo el trayecto desde la vena ilíaca externa izquierda hasta la vena poplítea ipsilateral. Se inició anticoagulación con enoxaparina y se cursó ingreso en planta de hospitalización.

Cuatro días después se llevó a cabo trombólisis mecánica y farmacológica local utilizando el dispositivo Trellis®.

Durante el procedimiento, que se realizó con la paciente en decúbito prono, se introdujo un catéter tunelizado a través de la vena poplítea. Mediante 2 balones a ambos extremos del catéter, se aislaron ambos extremos del trombo, y se administraron 400.000 unidades de urocinasa a nivel local; posteriormente, se realizó destrucción mecánica del trombo mediante la aplicación de movimiento rotacional sinusoidal (fig. 1A), y se extrajo el trombo disuelto a través del propio catéter. Este procedimiento se llevó a cabo en el territorio de la vena femoral superficial, femoral común, ilíaca externa y común izquierda. Al finalizar el procedimiento se comprobó la total repermeabilización de la vena ilíaca externa distal con paso del contraste libre hasta cava inferior (fig. 1B). La paciente permaneció posteriormente 24 h en la UCI, sin incidencias.

A las 72 h de finalizar el procedimiento, la paciente había experimentado franca mejoría clínica, persistiendo únicamente mínimo aumento residual de perímetro en miembro inferior izquierdo con respecto al contralateral. La paciente fue dada de alta en tratamiento con rivaroxabán.

La trombosis venosa profunda (TVP) proximal es aquella que se produce por encima del nivel de la vena poplítea.

* Autor para correspondencia.

Correo electrónico: pbdemelo@hotmail.com
(P. Demelo-Rodríguez).

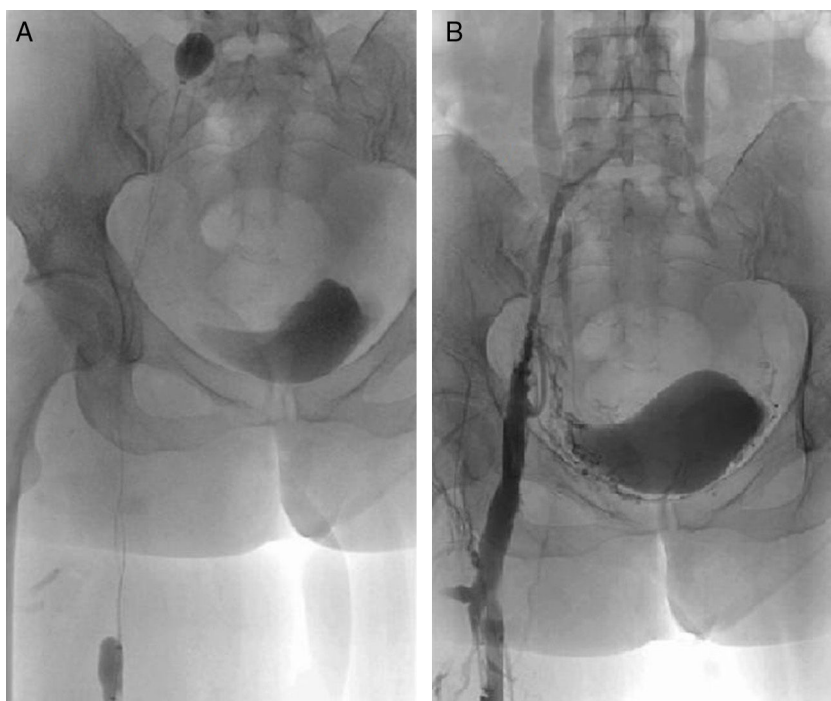


Figura 1 A) Trombólisis farmacomecánica. Se observan los 2 balones inflados a ambos extremos del trombo. El catéter realiza movimiento rotacional sinusoidal para la destrucción mecánica del trombo. B) Control tras el tratamiento. Se objetiva recanalización del eje iliaco tras finalizar la trombólisis farmacomecánica.

La afectación iliaca confiere un peor pronóstico desde el punto de vista funcional, con mayor frecuencia y gravedad en el desarrollo de síndrome posttrombótico. El tratamiento anticoagulante de la TVP previene de forma adecuada las recurrencias, pero no elimina el trombo, con el consiguiente riesgo de síndrome posttrombótico. En este sentido, la retirada del trombo de forma temprana podría disminuir la morbilidad posttrombótica, el reflujo y la obstrucción venosa¹. En la actualidad, el tratamiento en la fase aguda de la TVP consiste en la utilización de fármacos anticoagulantes. Existen varias estrategias para la eliminación temprana del trombo, como el uso de fibrinólisis sistémica, la cual se desaconseja por alta tasa de complicaciones como fibrinólisis incompleta y sangrado². Estrategias más directas incluyen trombectomía, trombolisis farmacológica por medio de catéter y trombolisis fármaco-mecánica³ (tabla 1).

La trombolisis farmacomecánica utiliza un mecanismo por medio de un catéter que permite la administración directa de agentes fibrinolíticos, combinando la fragmentación mecánica del trombo y la aspiración del mismo. El catéter Trellis®, utilizado en nuestra paciente, incluye la administración de agente trombolítico asociado a 2 balones oclusivos que se colocan en ambos extremos del trombo, permitiendo la administración del fármaco a nivel local en el segmento trombosado y añadiendo un movimiento rotacional sinusoidal para la fragmentación del trombo y su aspiración simultánea por medio del catéter. Este sistema evita la difusión sistémica del fibrinolítico, como se evidenció en un estudio realizado por O'Sullivan et al. en el que no se encontró elevación en los niveles de fibrinógeno o productos de degradación de fibrina en las venas periféricas⁴.

La elección de los pacientes que se podrían beneficiar de este procedimiento es clave. La *Society for Vascular*

Tabla 1 Opciones de tratamiento en la fase aguda de la trombosis venosa profunda

Tratamiento de la TVP en fase aguda ^a	Vía de administración
Heparina no fraccionada	Intravenosa
Heparinas de bajo peso molecular	Subcutánea
Fondaparinux	Subcutánea
Nuevos anticoagulantes orales (dabigatrán, apixabán, rivaroxabán)	Oral

TVP: trombosis venosa profunda.

^a En pacientes con trombosis iliofemoral, valorar trombólisis farmacológica (asociada o no a fragmentación mecánica) si se cumplen los siguientes requisitos: a) Primer episodio de TVP iliofemoral activo; b) Síntomas de menos de 14 días; c) Bajo riesgo de sangrado, y d) Buena capacidad funcional y aceptable expectativa de vida.

Surgery y el *American Venous Forum* sugieren una temprana retirada del trombo en pacientes que cumplan los siguientes criterios: a) Primer episodio de TVP iliofemoral activo; b) Síntomas de menos de 14 días; c) Bajo riesgo de sangrado, y d) Buena capacidad funcional y aceptable expectativa de vida. Existe evidencia actual que sugiere que la temprana retirada del trombo podría asociarse a una significativa reducción en las manifestaciones posttrombóticas y en la mejora de la función valvular, pero los estudios a largo plazo son aún escasos⁵⁻⁷.

Los posibles riesgos de este tratamiento incluirían el sangrado, el daño endotelial directo y la embolia pulmonar, aunque los estudios realizados hasta la fecha sugieren que son muy bajos si se seleccionan cuidadosamente los pacientes.

La técnica más aconsejable es la introducción de un catéter percutáneo y la realización de trombólisis farmacológica, asociada o no a fragmentación mecánica. Esta última parece aportar mayor seguridad frente a la trombólisis farmacológica aislada. Lin et al. realizaron un estudio comparativo que demostró la eficacia similar de ambos procedimientos, aunque con menor sangrado en los sometidos a trombólisis farmacomecánica, en probable relación con el menor tiempo de infusión y dosis utilizada de fármaco fibrinolítico⁸.

Las contraindicaciones para la técnica son las mismas que en la fibrinólisis sistémica: sangrado mayor activo o reciente, ictus o traumatismos severos recientes, etc. Aunque los resultados hasta la fecha son prometedores en cuanto a eficacia y seguridad, son necesarios más estudios que apoyen el uso de esta técnica en pacientes con trombosis iliofemoral.

Responsabilidades éticas

Protección de personas y animales. Los autores declaran que los procedimientos seguidos se conformaron a las normas éticas del comité de experimentación humana responsable y de acuerdo con la Asociación Médica Mundial y la Declaración de Helsinki.

Confidencialidad de los datos. Los autores declaran que han seguido los protocolos de su centro de trabajo sobre la publicación de datos de pacientes.

Derecho a la privacidad y consentimiento informado. Los autores han obtenido el consentimiento informado de los pacientes y/o sujetos referidos en el artículo. Este documento obra en poder del autor de correspondencia.

Bibliografía

1. Kahn SR, Shrier I, Julian JA, Ducruet T, Arsenault L, Miron MJ, et al. Determinants and time course of the postthrombotic syndrome after acute deep vein thrombosis. *Ann Intern Med.* 2008;149:698–707.
2. Watson LJ, Armon MP. Thrombolysis for acute deep vein thrombosis. *Cochrane Database Syst Rev.* 2004. CD002783.
3. Fahrni J, Engelberger RP, Kucher N, Willenberg T, Baumgartner I. Catheter-based treatment of ilio-femoral deep vein thrombosis—an update on current evidence. *Vasa.* 2013;42:161–7.
4. O’Sullivan GJ, Lohan DG, Gough N, Cronin CG, Kee ST. Pharmacomechanical thrombectomy of acute deep vein thrombosis with the Trellis-8 isolated thrombolysis catheter. *J Vasc Interv Radiol.* 2007;18:715–24.
5. Meissner MH, Glociczki P, Comerota AJ, Dalsing MC, Eklof BG, Gillespie DL, et al. Early thrombus removal strategies for acute deep venous thrombosis: Clinical practice guidelines of the Society for Vascular Surgery and the American Venous Forum. *J Vasc Surg.* 2012;55:1449–62.
6. Köksoy C, Yilmaz MF, Basbug HS, Calik ES, Erkut B, Kaygin MA, et al. Pharmacomechanical thrombolysis of symptomatic acute and subacute deep vein thrombosis with a rotational thrombectomy device. *J Vasc Interv Radiol.* 2014;25:1895–900.
7. Enden T, Haig Y, Klow NE, Slagsvold CE, Sandvik L, Ghanima W, et al. Long-term outcome after additional catheter-directed thrombolysis versus standard treatment for acute iliofemoral deep vein thrombosis (the CaVenT study): A randomised controlled trial. *Lancet.* 2012;379:31–8.
8. Lin PH, Zhou W, Dardik A, Mussa F, Kougias P, Hedayati N, et al. Catheter-direct thrombolysis versus pharmacomechanical thrombectomy for treatment of symptomatic lower extremity deep venous thrombosis. *Am J Surg.* 2006;192:782–8.