

CARTAS CIENTÍFICAS

Tratamiento quirúrgico de aneurisma micótico con preservación de injerto renal



Surgical treatment of mycotic aneurysm with conservation of renal graft

M.A. Romero Lozano*, B. Castejón Navarro, A. Duque Santos, A. Reyes Valdivia y J. Ocaña Guaita

Hospital Universitario Ramón y Cajal, Madrid, España

Recibido el 3 de noviembre de 2014; aceptado el 20 de noviembre de 2014

Las aortitis infecciosas presentan una prevalencia del 1-1,8% de los aneurismas aórticos.

Actualmente, puede considerarse que el factor de riesgo más importante para presentar un aneurisma micótico es la aterosclerosis, ya que el daño producido sobre la íntima arterial, predispone para la colonización por cualquier tipo de microorganismos. Además, cabe destacar la predisposición asociada a alteraciones de la inmunidad como la diabetes mellitus, VIH+ o el uso de inmunosupresores¹.

La sintomatología inicial suele ser inespecífica, apareciendo en la mayoría de los casos fiebre insidiosa, pérdida de peso, deterioro del estado general, dolor abdominal o lumbar, pudiendo evolucionar a sepsis fulminante o expansión rápida del aneurisma con rotura del mismo. Los hemocultivos suelen ser positivos en el 50-75% de los casos, siendo los microorganismos más frecuentemente aislados *Salmonella*, *Staphylococcus*, *Campylobacter* y *Streptococcus* sp^{1,2}.

El método diagnóstico más aceptado en la actualidad, para el estudio de sospechas de aneurismas micóticos, es el angioTAC. El 70% de estos aneurismas se localizan en la aorta abdominal yuxtarenal y aorta torácica^{1,2}.

Presentamos un caso tratado en nuestro hospital. Varón de 80 años con antecedentes personales de hipertensión

arterial, diabetes mellitus tipo 2, dislipemia, exfumador, cardiopatía isquémica con infarto inferior y FEVI del 40%, EPOC grado 2 con bronquiectasias, insuficiencia renal crónica secundaria a TBC urinaria con trasplante renal en fosa iliaca derecha, normofuncionante. Es seguido en consultas externas de cirugía vascular desde 2012, por arteriopatía periférica y aneurisma de aorta abdominal infrarenal de 36mm de diámetro máximo. En mayo de 2013, el paciente acude al servicio de urgencias por dolor lumbar persistente, irradiado a miembro inferior derecho, que limita la movilidad y cede parcialmente con analgésicos. Se realiza TAC donde se haya espondilodiscitis que afecta a las vértebras L3-L5, una colección que se extiende hacia ambos psoas y que contacta con el aneurisma aórtico previo, ahora con diámetro de 48mm, burbujas de gas en su pared y en trombo intraaneurismático, compatible con infección secundaria del aneurisma (fig. 1). El paciente no presenta clínica febril ni infecciosa asociada. Se decide tratamiento mediante artrodesis vertebral y anti-bioterapia con vancomicina, ciprofloxacino y metronidazol durante 2 meses. Los cultivos microbiológicos realizados para microorganismos anaerobios, aerobios, micobacterias y hongos a partir de biopsias del tejido infectado fueron estériles, así como los hemocultivos realizados. En TAC de control realizada durante el ingreso, se observa diámetro aórtico estable, planteándose tratamiento conservador por las comorbilidades asociadas del paciente. En consenso con el servicio de enfermedades infecciosas,

* Autor para correspondencia.

Correo electrónico: mromero.3@alumni.unav.es
(M.A. Romero Lozano).

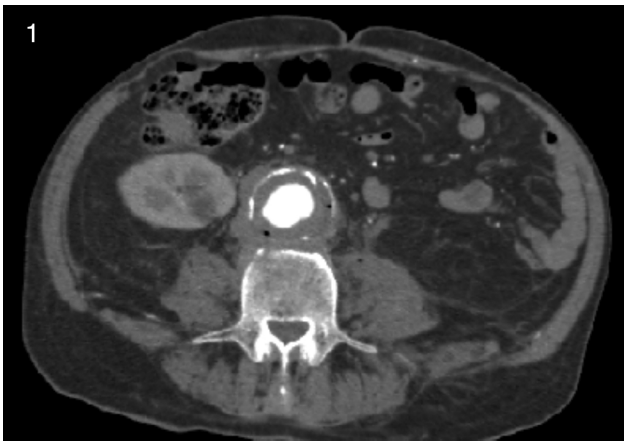

Figura 1 TAC abdominal con contraste intravenoso en fase arterial. Se observa aneurisma de aorta abdominal infrarrenal de diámetro máximo de 48 mm, trombo mural circunferencial en su interior, con múltiples burbujas de gas en su pared, compatible con aneurisma micótico. Puede visualizarse colección retroaórtica laminar con densidad de partes blandas, sin plano de separación con trombo mural, ni con los cuerpos vertebrales, en relación con colección.

se decide seguimiento estrecho sin tratamiento antibiótico empírico a largo plazo, debido a la normalización de los parámetros analíticos y a la esterilidad de los cultivos microbiológicos.

En 2014, tras un año de seguimiento, se objetiva crecimiento del saco aneurismático llegando a medir 55 mm de diámetro máximo, con oclusión de ambas arterias ilíacas externas y calcificación severa de ambos ejes ilíacos

primitivos, rechazándose el tratamiento endovascular. Por todo ello, se decide tratamiento quirúrgico del aneurisma micótico con el objetivo de preservar el injerto renal. Mediante abordaje infraclavicular derecho, laparotomía media y accesos inguinales bilaterales, se realiza *bypass* extraanatómico axilo-renal derecho transitorio para protección del injerto renal, seguido de *bypass* aorto-bifemoral, con reimplante de la arteria renal en la rama derecha del injerto vascular (fig. 2). Usamos para ello una prótesis de Dacron® impregnada en plata, con objeto de aumentar la resistencia a una posible infección. Se realizó exclusión de la prótesis mediante cierre del saco aneurismático.

Posteriormente, el paciente presenta evolución favorable y preservación de la función renal previa a la cirugía.

El tratamiento *gold standard* de los aneurismas micóticos consiste en la resección quirúrgica de la aorta infectada y el desbridamiento quirúrgico de los tejidos infectados adyacentes, con realización de *bypass in situ* o extraanatómico y antibioterapia prolongada. Se han propuesto para la reparación *in situ* de este tipo de aneurismas, prótesis de plata o impregnadas en antibióticos para aumentar la resistencia antimicrobiana, siendo otra alternativa, el uso de homoinjertos.

El tratamiento antibiótico aislado para aneurismas micóticos suele ser insuficiente por persistencia de la infección y el alto riesgo de rotura que esto representa³. Los protocolos actuales recomiendan iniciar de forma temprana antibioterapia empírica de amplio espectro, con actividad antimicrobiana contra *Streptococcus*, *Staphylococcus*, así como Gram negativos, micobacterias y hongos; ajustando tan pronto estén disponibles, los resultados del antibiograma^{1,3}.

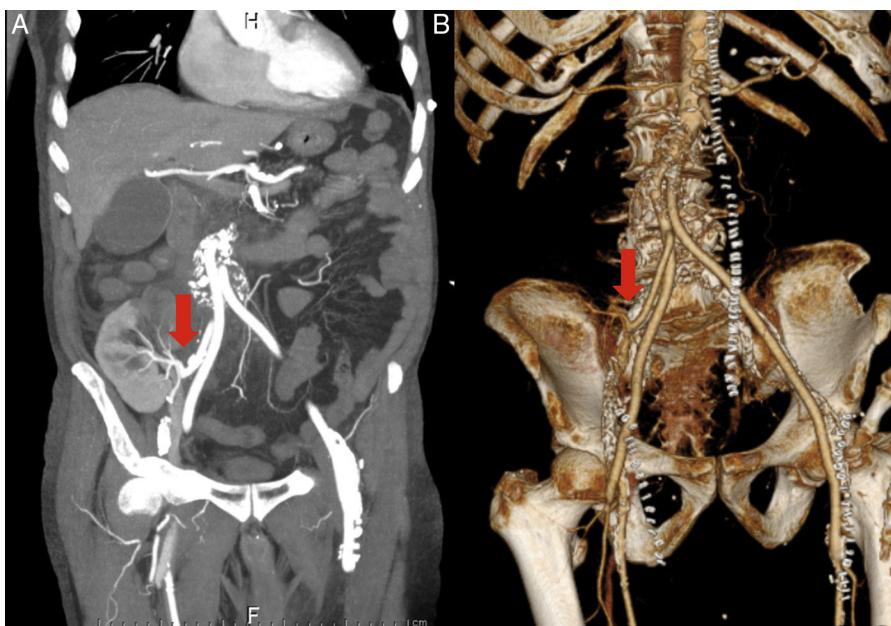


Figura 2 A) se observa un corte coronal de TAC abdomino-pélvico realizado con contraste en fase arterial tras un mes de la cirugía, donde podemos observar injerto vascular aórtico con contraste en su interior y arteria renal permeable anastomosada a la rama derecha del bypass aortobifemoral (flecha). B) Reconstrucción coronal del bypass aortobifemoral con anastomosis de la arteria renal (flecha).

La reparación de aneurismas micóticos mediante técnicas endovasculares pueden ser usadas en casos seleccionados con alto riesgo para cirugía abierta, sin embargo, en la mayoría de los casos debe ser considerada como una medida temporal para lograr estabilidad hemodinámica, debido a la persistencia de infección y la morbimortalidad que ello conlleva⁴⁻⁶.

La cirugía es el tratamiento curativo de los aneurismas micóticos, pero debido a su alta morbimortalidad se puede plantear un tratamiento endovascular o conservador cuando el estado general del paciente así lo requiera.

En este caso podemos observar de especial, en cuanto a la técnica quirúrgica, la preservación del injerto renal con un menor tiempo de clampaje mediante la realización de *bypass* axilo-renal transitorio que permite la irrigación del mismo durante el acto quirúrgico, permitiendo conservar la función renal previa.

Responsabilidades éticas

Protección de personas y animales. Los autores declaran que para esta investigación no se han realizado experimentos en seres humanos ni en animales.

Confidencialidad de los datos. Los autores declaran que en este artículo no aparecen datos de pacientes.

Derecho a la privacidad y consentimiento informado. Los autores declaran que en este artículo no aparecen datos de pacientes.

Bibliografía

1. Fisk M, Peck LF, Miyagi K, Steward MJ, Lee SF, Macrae MB, et al. Mycotic aneurysms: A case report, clinical review and novel imaging strategy. *Q J Med.* 2012;105:181–8.
2. Ishizaka N, Sohmiya K, Miyamura M, Umeda T, Tsuji M, Katsumata T, et al. Infected aortic aneurysm and inflammatory aortic aneurysm-in search of an optimal differential diagnosis. *J Cardiol.* 2012;59:123–31.
3. Hot A, Mazighi M, Lecuit M, Poirée S, Viard JP, Loulergue P, et al. Fungal internal carotid artery aneurysms: Successful embolization of an *Aspergillus*-associated case and review. *Clin Infect Dis.* 2007;45:e156–61.
4. Kan CD, Lee HL, Yang YJ, et al. Outcome after endovascular stent graft treatment for mycotic aortic aneurysm: A systematic review. *J Vasc Surg.* 2007;46:906–12.
5. Setacci C, de Donato G, Setacci F. Endografts for the treatment of aortic infection. *Semin Vasc Surg.* 2011;24:242–9.
6. Jia X, Dong YF, Liu XP, Xiong J, Zhang HP, Guo W. Open and endovascular repair of primary mycotic aneurysms: a 10 years single-center experience. *J Endovascular Ther.* 2013;20:305–10.