



## CARTAS CIENTÍFICAS

### Tratamiento endovascular de estenosis en aloinjerto arterial criopreservado implantado por infección protésica



### Endovascular treatment of stenosis due to an infected cryopreserved arterial allograft implant

J.D. Herrera Mingorance\*, R. Ros Vidal, J.B. Cuenca Manteca, I. Rastrollo Sánchez y L.M. Salmerón Febres

Unidad de Gestión Clínica, Intercentros de Angiología y Cirugía Vascul ar de Granada, Granada, España

El empleo de prótesis vasculares conlleva un riesgo no despreciable de infección de las mismas. El tratamiento incluye la antibioticoterapia dirigida, y en la gran mayoría de los casos, la cirugía. En aquellos pacientes carentes de material autógeno apto para *bypass*, el empleo de aloinjertos arteriales criopreservados (AAC) es una opción razonable. Se presenta a continuación el caso de una paciente tratada en nuestro servicio mediante sustitución *in situ* de *bypass* femoropoplíteo protésico infectado por AAC, que sufre trombosis de este último a los 5 meses.

Se trata de una paciente de 69 años, con antecedentes de diabetes mellitus tipo 2, hipertensión arterial, dislipemia y cardiopatía isquémica tipo angor de esfuerzo. Es valorada en urgencias por dolor de reposo de 2 meses de evolución en miembro inferior derecho, que obliga al declive e impide el descanso, sin lesiones (categoría 4 de Rutherford). A la exploración presenta una obstrucción femoropoplíteo bilateral con eritrosis franca del pie derecho, relleno capilar enlentecido y frialdad respecto al contralateral. El resto de exploración vascular es anodina. Analíticamente, solo destaca una leucocitosis de 12.500 mm<sup>3</sup> sin desviación

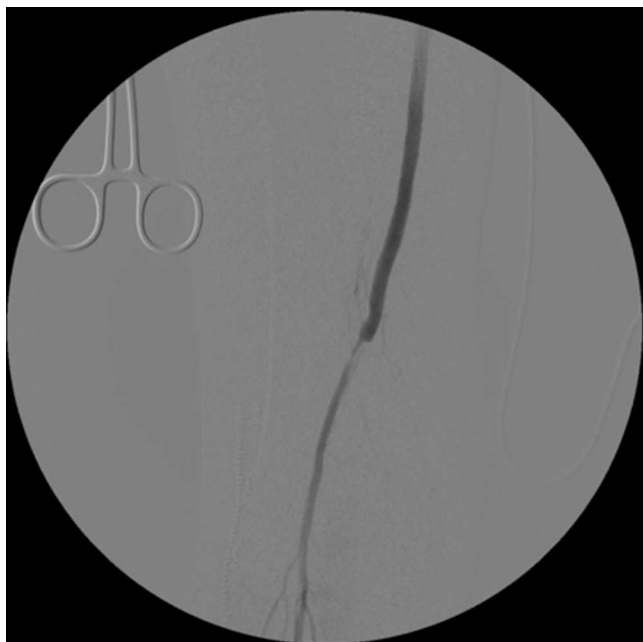
izquierda, y sin otras alteraciones. El índice tobillo-brazo es de 0,3 en el miembro inferior derecho.

Se le realiza una angi resonancia magnética con gadolinio, donde se aprecia una oclusión mayor de 20 cm de la arteria femoral superficial, con recanalización a nivel de la arteria poplíteo supragenicular (TASC tipo D), por lo que se decide realizar un *bypass* fémoro-poplíteo a primera porción de arteria poplíteo protésico (politetrafluoroetileno [PTFE]). Tras dicha intervención, mejora notablemente la perfusión del pie, recuperando pulso pedio. A partir del 6.º día postoperatorio, la paciente comienza a tener picos febriles y mala evolución de la herida quirúrgica, con exudado seropurulento del que se toma cultivo (crecen *S. epidermidis* y *E. coli*). Pese al tratamiento antibiótico (vancomicina 1 g/12 h y meropenem 1 g/8 h) prolongado y las curas realizadas, la evolución de la herida inguinal sigue siendo tórpida (precisa apertura de la misma, quedando la anastomosis proximal del *bypass* expuesta), aunque no asocia signos sistémicos de infección.

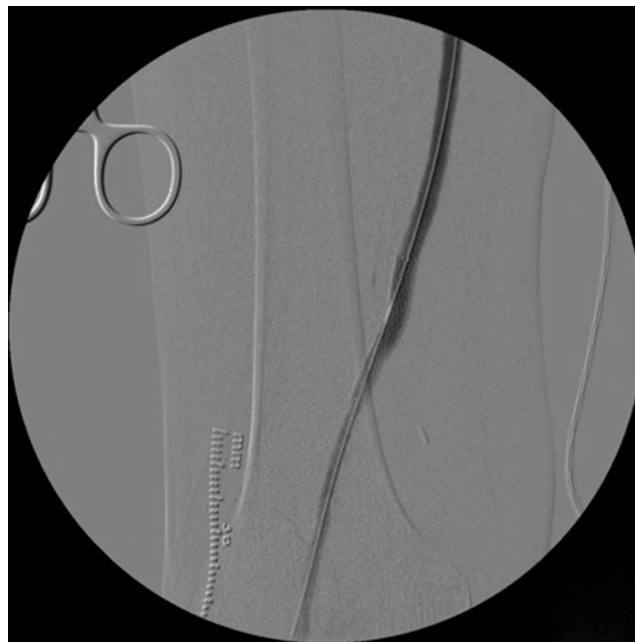
Se decide sustitución *in situ* del *bypass* protésico, empleando AAC, dado que la paciente carece de vena apta para *bypass* (vena safena interna con diámetro menor de 2 mm en ambos miembros inferiores y largo recorrido extrafacial). Tras la intervención, se emplea terapia de presión negativa (VAC®) con lo que la herida evoluciona correctamente. A las 9 semanas del ingreso la paciente es dada de alta, con la herida prácticamente cicatrizada, cultivos

\* Autor para correspondencia.

Correo electrónico: [damianherrer@gmail.com](mailto:damianherrer@gmail.com)  
(J.D. Herrera Mingorance).



**Figura 1** Estenosis en anastomosis distal del *bypass* de aloinjerto arterial criopreservado tras realizar trombectomía.



**Figura 2** Resultado angiográfico tras dilatación y colocación del *stent* autoexpandible 6 × 40 mm.

negativos y *bypass* funcional. En las revisiones posteriores, al mes y los 3 meses, el *bypass* se mantiene permeable y la herida inguinal cicatriza completamente.

Cinco meses después de la última intervención, la paciente vuelve a urgencias con cuadro de isquemia aguda del miembro inferior derecho de 12 h de evolución, por trombosis del *bypass* AAC. Se interviene de urgencia, abordando el *bypass* desde una incisión longitudinal en tercio proximal de muslo, desde donde se realiza una trombectomía obteniendo un pobre reflujo. En el control arteriográfico se aprecia una estenosis del *bypass* superior al 70% a nivel de la anastomosis distal (fig. 1), y en tercio medio de la arteria tibial anterior (mejor eje distal). Se decide dilatar la lesión de la arteria tibial anterior con un balón de 2 × 200 mm (buen resultado arteriográfico) y la anastomosis distal del *bypass* con otro balón de 6 × 40 mm, decidiéndose implantar un *stent* autoexpandible de 6 × 40 mm (Complete, Medtronic®) (fig. 2) por *recoil*. Es dada de alta al 7.º día postoperatorio con *bypass* funcional, pulso pedio y herida quirúrgica con buen aspecto.

La infección protésica ocurre entre el 0,2 y el 5% de los pacientes, e implica un riesgo vital para el paciente así como de pérdida de extremidad<sup>1</sup>. Es más probable en presencia de algunas circunstancias (anastomosis a nivel femoral, el sexo femenino<sup>2</sup>, la insuficiencia renal crónica, la cirugía de urgencia, las reintervenciones, la tunelización subcutánea), y *S. aureus* y *S. epidermidis* son los gérmenes más implicados.

El tratamiento se basa en el empleo de antibióticos y la cirugía. La sustitución *in situ* del injerto asociada a un desbridamiento agresivo es preferible a la conservación del injerto o a la extirpación simple, que son solo posibles en casos muy seleccionados y en combinación con otras terapias como la cobertura muscular o la terapia de presión negativa<sup>3,4</sup>. La sustitución *in situ* por vena autóloga obtiene los mejores resultados, aunque en pacientes que carecen de vena apta, puede emplearse AAC, injertos biosintéticos

(colágeno ovino sobre una malla de poliéster) o material protésico impregnado en antibióticos<sup>5</sup>. En nuestro caso, preferimos emplear AAC por la experiencia en nuestro centro con el uso del mismo<sup>6</sup>, y la necesidad de estudios a largo plazo y con número suficiente de pacientes que demuestren la superioridad de los injertos biosintéticos<sup>7</sup>.

El empleo de AAC requiere un cuidadoso proceso de preparación y criopreservación previamente a su implante, así como un seguimiento a largo plazo dada la posibilidad de complicaciones. La tasa de rotura o degeneración tardía del mismo es aproximadamente del 17%<sup>6,8</sup>, mientras que la tasa de permeabilidad primaria y secundaria a los 18 meses es del 51-68 y 86% según las series y solo del 16% a los 5 años<sup>9,10</sup>.

El tratamiento endovascular de las complicaciones de los AAC es un tema sobre el que hay poca bibliografía disponible. Se han empleado *stent* recubiertos para excluir degeneraciones aneurismáticas muy localizadas en series de pocos casos<sup>10</sup>, pero no hay información acerca del tratamiento endovascular de lesiones de tipo estenótico, lo cual representa lo excepcional de este caso. El tratamiento endovascular en este caso tiene como ventajas su sencillez técnica, evitar realizar más heridas (en una paciente con problemas de cicatrización en cirugías previas) y reservar la extensión del *bypass* como posibilidad para el futuro.

## Responsabilidades éticas

**Protección de personas y animales.** Los autores declaran que para esta investigación no se han realizado experimentos en seres humanos ni en animales.

**Confidencialidad de los datos.** Los autores declaran que en este artículo no aparecen datos de pacientes.

**Derecho a la privacidad y consentimiento informado.** Los autores declaran que en este artículo no aparecen datos de pacientes.

## Bibliografía

1. Legout L, Sarraz-Bournet B, D'Elia PV, Devos P, Pasquet A, Caillaux M, et al. Characteristics and prognosis in patients with prosthetic vascular graft infection: A prospective observational cohort study. *Clin Microbiol Infect.* 2012;18:352–8.
2. Siracuse JJ, Nandivada P, Giles KA, Hamdan AD, Wyers MC, Chaikof EL, et al. Prosthetic graft infections involving the femoral artery. *J Vasc Surg.* 2013;57:700–5.
3. Dosluoglu HH, Schimpf DK, Schultz R, Cherr GS. Preservation of infected and exposed vascular grafts using vacuum assisted closure without muscle flap coverage. *J Vasc Surg.* 2005;42:989–92.
4. Back M. Graft infections. En: Cronenwett J, Johnston K. *Rutherford's Vascular Surgery.* 8.<sup>a</sup> ed. 2014: p. 654-673.
5. Bandyk DF, Novotney ML, Back MR, Johnson BL, Schmacht DC. Expanded application of in situ replacement for prosthetic graft infection. *J Vasc Surg.* 2001;34:411–9.
6. Cuenca Manteca J, Rodríguez Carmona RB, Sellés Galiana F, Lara Villaoslada MJ, Fernández Quesada F, Ramos Gutiérrez VE, et al. Revascularización infragenicular con aoinjerto arterial criopreservado. *Angiología.* 2006;58:295–301.
7. Wiltberger G, Matia I, Schmelzle M, Krenzien F, Hau HM, Freitas B, et al. Mid- and long-term results after replacement of infected peripheral vascular prosthetic grafts with biosynthetic collagen prosthesis. *J Cardiovasc Surg.* 2014;55:693–8.
8. Bisdas T, Brecht M, Pichlmaier M, Aper T, Wihelmi M, Bisdas S, et al. Eight-year experience with cryopreserved arterial homografts for the in situ reconstruction of abdominal aortic infections. *J Vasc Surg.* 2010;52:323.
9. Castier Y, Francis F, Cerceau P, Besnard M, Albertin J, Fouilhe L, et al. Cryopreserved arterial allograft reconstruction for peripheral graft infection. *J Vasc Surg.* 2005;41:30–7.
10. Castier Y, Alsac JM, Paraskevas N, Francis F, Coppin T, Cerceau O, et al. Endovascular treatment of aneurysmal deterioration in peripheral arterial allografts. *J Endovasc Ther.* 2007;14:605–8.