



## NOTA HISTÓRICA

### Kommerell y su divertículo

### Kommerell and his diverticulum

F.S. Lozano Sánchez

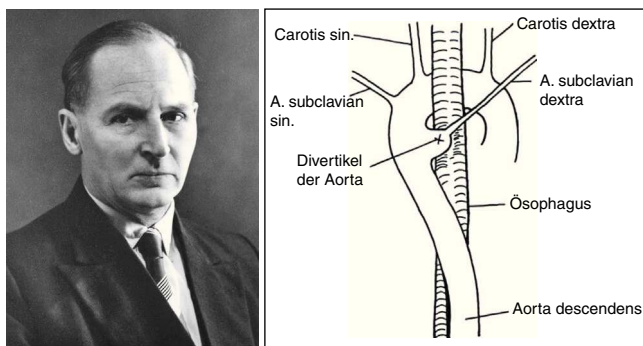


Servicio de Angiología y Cirugía Vascular, Hospital Universitario de Salamanca, Salamanca, España

Recibido el 24 de diciembre de 2013; aceptado el 3 de enero de 2014

Disponible en Internet el 24 de enero de 2014

Recientemente hemos tratado con éxito en nuestro servicio a un paciente (LGG HC. 4159810) portador de un aneurisma del divertículo de Kommerell asociado a arteria subclavia derecha aberrante (ASDA) sin disfagia lusoria (que será motivo de una carta científica, en un próximo número de *Angiología*). Este hecho motivó que nos interesara conocer quién era Kommerell y cómo y cuándo describió el epónimo médico que lleva su nombre (fig. 1).



**Figura 1** Burckhard Kommerell (1901-1990). Esquema de su publicación original (1936).

Burckhard Friedrich Kommerell nació el 12 de abril de 1901 en Estrasburgo, Alemania (ahora Estrasburgo, Francia). Se licenció en medicina por la Universidad de Tübingen (1925). En 1934, Kommerell fue nombrado jefe de la sección de radiología de la Clínica Universitaria Charité de Berlín. Fue allí, en 1936, cuando describió un divertículo aórtico asociado a una ASDA. Su vida transcurrió entre las 2 grandes guerras mundiales. Cuando se retiró de la medicina (1963), Kommerell pasó gran parte de su tiempo tocando el piano y escribiendo poesía<sup>1</sup>.

### El divertículo de Kommerell

En casos raros, una ASDA puede comprimir el esófago. Fue Bayford (1739-1790) quien describió el síndrome clínico «disfagia lusoria». En 1936, Kommerell describe el divertículo aórtico que hoy lleva su nombre; su artículo comienza: «Hasta el momento un curso aberrante de la arteria subclavia derecha no ha sido reportado en un paciente vivo. En estas circunstancias, parece oportuno publicar una observación que he hecho en el desempeño de un examen radiológico del estómago»<sup>2</sup>.

### Patogénesis del divertículo de Kommerell

El divertículo de Kommerell puede ocurrir en una serie de anomalías del arco aórtico que puede, pero no

Correo electrónico: [lozano@usal.es](mailto:lozano@usal.es)

siempre, provocar síntomas de compresión traqueal o esofágica. El divertículo es más frecuente en casos de arco aórtico derecho con arteria subclavia izquierda aberrante. En esta anomalía, la arteria subclavia izquierda nace del cayado aórtico derecho como la cuarta rama y pasa por detrás del esófago hacia el brazo izquierdo<sup>3</sup>. En términos embriológicos, esta anomalía es el resultado de la regresión en el cuarto arco aórtico izquierdo entre la carótida izquierda y la arteria subclavia izquierda. La arteria subclavia izquierda surge de un divertículo en la unión del arco aórtico a la derecha y la aorta descendente derecha, y pasa oblicuamente hacia arriba, detrás del esófago, hacia el brazo izquierdo. El divertículo está generalmente bien desarrollado, porque el ductus arterioso fetal, en el origen de la arteria subclavia izquierda aberrante, lleva un gran volumen de sangre.

Sin embargo, al igual que en nuestro caso, Kommerell originalmente describió «su» divertículo aórtico en un paciente que tenía un arco aórtico izquierdo y una ASDA. En esta anomalía, la arteria subclavia derecha surge como la última rama del arco aórtico y cursa de la aorta descendente proximal al brazo derecho, pasando por detrás del esófago. Esta anomalía del cuarto arco aórtico resulta de la regresión del arco aórtico a la derecha entre las arterias subclavias carótidas derecha e izquierda. Como indicó Kommerell, un divertículo en el origen de la ASDA es un resto de la primitiva aorta dorsal derecha. Los pacientes con esta anomalía

vascular permanecen más frecuentemente asintomáticos, debido a que la tráquea y el esófago no están rodeados por estructuras vasculares. Sin embargo, como Kommerell mencionó originalmente, la ASDA que se produce en conjunción con un arco aórtico del lado izquierdo no siempre surge de un divertículo aórtico.

Una tercera anomalía vascular en la que puede existir un divertículo de Kommerell es un arco aórtico izquierdo con una aorta descendente derecha. En esta anomalía, la parte distal del arco aórtico pasa por detrás del esófago y luego desciende a la derecha de la columna vertebral. Es una anomalía extremadamente rara.

La clásica descripción de Burckhard Kommerell de su divertículo aórtico no es solo de importancia histórica: es la clave para el reconocimiento clínico de esta rara anomalía y, como tal, merece la atención de los cirujanos vasculares.

## Bibliografía

1. Van Son JA, Konstantinov IE, Burckhard F. Kommerell and Kommerell's diverticulum. *Tex Heart Inst J.* 2002;29:109–12.
2. Kommerell B. Verlagerung des Ösophagus durch eine abnorm verlaufende Arteria subclavia dextra (Arteria lusoria). *Fortschr Geb Roentgenstrahlen.* 1936;54:590–5.
3. Miller JM, Miller KS. A note on the historical aspects of dysphagia lusoria. *Am Surg.* 1992;58:502–3.