

CARTAS CIENTÍFICAS

Seudoaneurismas radiales: a propósito de 2 casos[☆]

Radial artery pseudoaneurysm: a report of 2 cases

E. Menéndez Sánchez*, M. Ballesteros Pomar, G. Alonso Argüeso, N. Sanz Pastor y Juan Carlos Fletes Lacayo

Servicio de Angiología y Cirugía vascular, Complejo Asistencial Universitario de León, León, España

Los seudoaneurismas radiales son excepcionales y pueden ser de origen iatrogénico y, menos frecuentemente, traumático.

Varón de 18 años, sin antecedentes medicoquirúrgicos de interés, que sufrió en el mes de diciembre de 2011 un traumatismo penetrante en la eminencia tenar de la mano izquierda tratado en el servicio de urgencias sin evidencias de lesión vascular. Un mes más tarde, el paciente acude de nuevo a urgencias por dolor y tumoración persistentes en eminencia tenar; al objetivarse pulsatilidad de la masa es enviado a consultas externas de traumatología, desde donde se solicita eco-Doppler. Esta prueba describe una lesión anecogénica de 4 × 3 cm con importante realce en el Doppler, y el paciente es remitido a nuestras consultas de cirugía vascular. La exploración vascular evidencia masa pulsátil en eminencia tenar con buenos pulsos radial y cubital, con test de Allen normal. Se realiza arteriografía para confirmar el diagnóstico de seudoaneurisma radial. La arteriografía (fig. 1) muestra pseudoaneurisma dependiente de la arteria radial en el arco palmar. Dado el tamaño del seudoaneurisma decidimos tratamiento quirúrgico con resección y ligadura de la arteria radial en la tabaquera anatómica. El paciente fue dado de alta sin complicaciones, con buena movilidad de la mano y excelentes flujos en todos los dedos.

Varón de 8 años, sin antecedentes medicoquirúrgicos de interés, que meses atrás había sufrido una herida abier-

ta en la muñeca derecha que se trató quirúrgicamente sin evidencias de daño arterial. Ingresó en el servicio de traumatología para intervención quirúrgica con la sospecha de ganglión y, una vez allí, se evidenció masa pulsátil en la muñeca, por lo que se decide realizar una ecografía. La ecografía es informada como seudoaneurisma radial y es enviado a nuestro servicio. Realizamos eco-Doppler, que nos informa de una dilatación aneurismática de 1,5 cm dependiente de la arteria radial, y se solicita angiotomografía computarizada, que confirma el diagnóstico y descarta patología aneurismática de otra localización, por lo que la causa más probable del seudoaneurisma era el traumatismo que había sufrido el paciente meses atrás. El paciente presentaba un excelente pulso cubital, por lo que se optó por la resección del seudoaneurisma y la ligadura de la arteria (fig. 2). El paciente fue dado de alta días después sin complicaciones, presentando una funcionalidad normal de la mano y excelente compensación a través de la arteria cubital.

Los seudoaneurismas se producen por la perforación de la pared arterial con aparición de un hematoma entre la pared de la arteria y el tejido circundante. A diferencia de los aneurismas verdaderos, carecen de las 3 capas de la pared arterial.

Los seudoaneurismas radiales representan una entidad rara (0,048% en una serie de 12.500 cateterismos¹). Sus causas más frecuentes son las iatrogénicas, por cateteris-

*Autor para correspondencia.

Correo electrónico: elenacuidi@hotmail.com (E. Menéndez Sánchez).

[☆] Estos casos fueron presentados en la Reunión Anual de la Sociedad Norte de Angiología y Cirugía Vascular celebrada en Lugo el 19 y 20 de octubre de 2012, con el título "Aneurismas radiales. A propósito de dos casos".

Figura 1

mos cardíacos, punciones para extracción de gases², monitorización cardiovascular, etc., pero también se pueden deber a causas traumáticas³.

Clínicamente se presentan como una masa pulsátil, asociada, en ocasiones, a dolor, parestesias, eritema, etc.

Frecuentemente constituyen una complicación tardía e insidiosa de un traumatismo arterial presentándose meses o años después de la lesión vascular. Rich et al, en una revisión sistemática, establecieron que el 47% de las lesiones se presenta después de 30 días⁴. Por eso, debe existir un alto índice de sospecha para pseudoaneurisma en caso de que aparezca una masa semanas o meses después de un traumatismo inicial en la proximidad de un trayecto arterial, aun no existiendo signos de lesión vascular en el momento del daño.

La prueba diagnóstica esencial es la eco-Doppler⁵, por ser no invasiva y exacta, aunque el "gold standard" sea la arteriografía. Hay múltiples formas de tratamiento, que van desde el vendaje compresivo al tratamiento quirúrgico, pasando por compresión eco-guiada, inyección de trombina⁶, etc. Debido al alto riesgo de complicaciones en caso de un manejo conservador (ruptura del pseudoaneurisma, tromboembolia, etc.) se recomienda el tratamiento quirúrgico⁷. La cirugía es mandatoria en pseudoaneurismas sintomáticos, grandes o en crecimiento, infección asociada, etc. Las opciones quirúrgicas incluyen resección aneurismática con ligadura arterial, en caso de buena compensación colateral, como en nuestro caso, o bien con reconstrucción vascular⁸.

Responsabilidades éticas

Protección de personas y animales. Los autores declaran que para esta investigación no se han realizado experimentos en seres humanos ni en animales.

Confidencialidad de los datos. Los autores declaran que han seguido los protocolos de su centro de trabajo sobre la

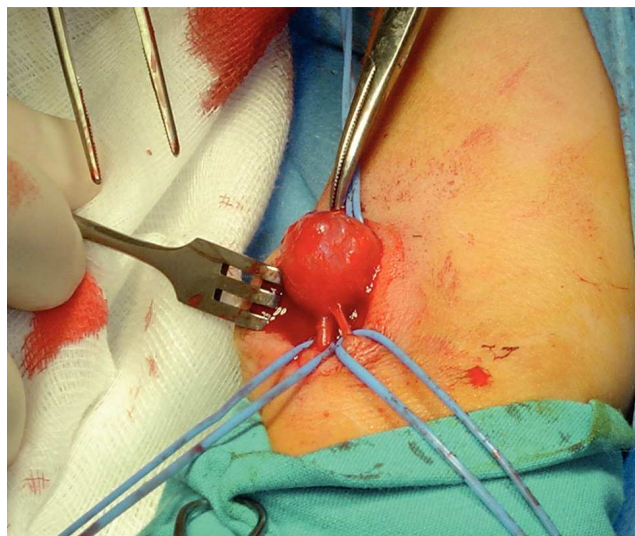


Figura 2

publicación de datos de pacientes y que todos los pacientes incluidos en el estudio han recibido información suficiente y han dado su consentimiento informado por escrito para participar en dicho estudio.

Derecho a la privacidad y consentimiento informado. Los autores han obtenido el consentimiento informado de los pacientes y/o sujetos referidos en el artículo. Este documento obra en poder del autor de correspondencia.

Conflicto de intereses

Los autores declaran no tener ningún conflicto de intereses.

Bibliografía

1. Falk PS, Scuderi PE, Sherertz RJ, Motsinger SM. Infected radial artery pseudoaneurysms occurring after percutaneous cannulation. *Chest*. 1992;101:490-5.
2. Leone V, Misuri D, Console N. Radial artery pseudoaneurysm after a single arterial puncture for blood-gas analysis: a case report. *Cases J*. 2009;21:2.6890.
3. Poonai N, Lim R, Lynch T. Pseudoaneurysm formation following a traumatic wrist laceration. *CJEM*. 2011;13:48-52.
4. Rich NM, Hobson RW, Collins JR. Traumatic arteriovenous fistulas and false aneurysms: a review of 558 lesions. *Surgery*. 1975;78:817-28.
5. Komorowska-Timek E, Teruya TH, Abou-Zamzam AM, Papa D, Ballard JL. Treatment of radial and ulnar artery pseudoaneurysms using percutaneous thrombin injection. *J Hand Surg*. 2004;29:936-42.
6. D'Achille A, Sebben RA, Davies RP. Percutaneous ultrasound-guided thrombin injection for coagulation of post-traumatic pseudoaneurysms. *Australian Radiology*. 2001;45:218-21.
7. Truong AT, Thakar DR. Radial artery pseudoaneurysm. A rare complication with serious risk to life and limb. *Anesthesiology*. 2013;118:188.
8. Lucchina S, Nistor A, Stricker H, Fusetti. False aneurysm of the common digital artery. Is reconstruction with an arterial graft worth the efforts? A case report. *Microsurgery*. 2011;31:246-50.