

REVISIÓN

La trombosis venosa superficial: ¿es una enfermedad benigna?

F.S. Lozano Sánchez^{a,*}, J.R. González Porrás^b, J. Zarco Castillo^a e I. Alberca Silva^b

^aServicio de Angiología y Cirugía Vascular, Hospital Universitario de Salamanca, Salamanca, España

^bServicio de Hematología, Hospital Universitario de Salamanca, Salamanca, España

Recibido el 31 de agosto de 2010; aceptado el 13 de diciembre de 2010

PALABRAS CLAVE

Trombosis venosa superficial;
Tromboflebitis superficial;
Trombosis de la vena safena;
Tromboflebitis;
Heparinas de bajo peso molecular

KEYWORDS

Superficial venous thrombosis;
Superficial thrombophlebitis;
Saphenous vein thrombosis;
Thrombophlebitis;
Low molecular weight heparins

Resumen

Nuevos conocimientos sobre la trombosis venosa superficial, aparecidos en la última década, han modificado sustancialmente el diagnóstico y tratamiento de la misma. Esta entidad, considerada antes como una patología banal de fácil diagnóstico y sencillo tratamiento, actualmente es una patología potencialmente grave (al asociarse en muchas ocasiones a trombosis del sistema venoso profundo y la posibilidad de embolia pulmonar), que precisa de la práctica de diferentes exploraciones complementarias (eco-doppler, estudios de trombofilia, etc.) para instaurar un tratamiento específico. En este contexto, parecen estar indicadas las heparinas de bajo peso molecular.

© 2010 SEACV. Publicado por Elsevier España, S.L. Todos los derechos reservados.

Superficial venous thrombosis: is it a benign disease?

Abstract

New knowledge has come to light on superficial venous thrombosis in the last ten years, and has substantially changed its diagnosis and treatment. This condition, once considered a trivial disease, easy to diagnose and with straightforward treatment, is currently a potentially serious disease (on often being associated with deep vein thrombosis and the possibility of pulmonary embolism), which requires different complementary examinations (Echo-Doppler, thrombophilia studies, etc.), in order to install specific treatment, such as low molecular weight heparins.

© 2010 SEACV. Published by Elsevier España, S.L. All rights reserved.

*Autor para correspondencia.

Correo electrónico: lozano@usal.es (F.S. Lozano Sánchez).

Introducción

La trombosis venosa superficial (TVS) es una trombosis localizada en una vena del sistema superficial, que se acompaña de una reacción inflamatoria perivenosa, mucho más intensa que en la trombosis venosa profunda (TVP). Otra cuestión terminológica es la diferencia existente entre TVS y tromboflebitis superficial; en la primera existe más trombo y menos inflamación que en la segunda (menos trombo y más inflamación). Esta última diferenciación es poco sustancial desde el punto de vista práctico y nosotros nos referiremos siempre al término TVS.

La TVS es una afección común, cuya verdadera incidencia permanece desconocida, si bien, en la consulta de médicos de familia, presenta una prevalencia muy superior a la TVP tanto en hombres como en mujeres y en todas las épocas de la vida¹. La TVS es más frecuente en venas varicosas (varicoflebitis), pero también afecta venas aparentemente normales. La distinción entre TVS en vena varicosa (VV) o en vena no varicosa (VNV), como luego expondremos, es relevante desde el punto de vista diagnóstico y terapéutico.

La presente revisión tratará sobre las TVS de las extremidades inferiores. Se excluyen otras localizaciones (cuello, tórax —enfermedad de Mondor—, extremidades superiores, etc.). Tampoco nos ocuparemos de las tromboflebitis por infusión, químicas, traumáticas o iatrogénicas (sueroterapia, alimentación parenteral, inyección de contrastes, escleroterapia, catéteres, adicción a drogas, etc.). La rara tromboflebitis superficial infecciosa o supurativa tampoco será motivo de este artículo.

Como ya mencionamos, las TVS son más frecuentes en VV (70%). En el 60-80% de los casos la TVS se localiza a nivel de la safena interna, en el 10-20% en la safena externa, y en el 10-20% en otra vena superficial de la pierna; la bilateralidad de una TVS ocurre en el 5-10%.

¿La trombosis venosa superficial es una entidad benigna?

No, y existen numerosos argumentos para tal aseveración:

1. La aparición de TVS es un factor de riesgo independiente para la TVP^{3,4}. Por otro lado, la aparición de TVP es un factor de riesgo para la TVS⁵. Esto es así porque la mayoría de factores de riesgo son los mismos para ambas entidades (TVS y TVP), incluyendo la trombofilia⁶.
2. Importante frecuencia de TVP concomitante con TVS. Ambas situaciones coinciden en el 5-36% de las ocasiones^{5,7}, probablemente alrededor del 20%^{8,9}. Habitualmente la TVP asienta en la extremidad ipsilateral a la TVS (73%), pero también puede afectar a la contralateral (9%) o de forma bilateral a ambas extremidades inferiores (18%)⁸.
3. Elevada frecuencia de embolismo pulmonar (EP) concomitante: la práctica sistemática de escáner pulmonar en las TVS detecta un 33% de EP¹⁰; son EP sintomáticas entre un 0,5¹¹ y 11%, probablemente entre 2-4%.

Un reciente estudio epidemiológico¹², posiblemente uno de los más extensos sobre la TVS (incluyó 844 casos consecutivos sintomáticos), confirma la no benignidad de la TVS. Así,

210 pacientes (24,9%) presentaban una TVP o EP sintomática concomitante. Entre 600 pacientes sin TVP o EP a la inclusión del estudio, 58 (10,2%) desarrollaron complicaciones a los tres meses del seguimiento, entre ellas las más significativas fueron: EP en 3 (0,5%), TVP en 15 (2,8%), extensión de la TVS en 18 (3,3%) y recurrencia de la TVS en 10 (1,9%), teniendo en cuenta que 540 pacientes (90,5%) habían recibido anticoagulación como tratamiento de la TVS.

Si TVS y TVP están tan relacionadas, ello indica la poca benignidad de algunas TVS.

Importancia de la trombosis venosa superficial sobre vena sana o patológica (varicoflebitis)

Las TVS sobre vena sana son mucho menos frecuentes que sobre VV (12 frente al 88%)¹³, pero son mucho más graves. La gravedad de la TVP sobre venas sanas se relaciona con una mayor asociación con TVP y EP.

Diversos estudios¹⁴⁻¹⁶ han demostrado una mayor prevalencia de factores de riesgo genéticos (mutación del factor V Leiden, mutación G2021A del gen de la protrombina, MTHFR o asociación de los mismos) en pacientes con TVS y TVP concomitante, máxime cuando la TVS asentaba sobre venas previamente sanas. Con deficiencias de la coagulación más infrecuentes (déficit de las proteínas S y C o de antitrombina) sucede algo similar. Lo mismo podríamos decir ante la presencia de neoplasias ocultas^{16,17}.

Las diferencias entre las diferentes TVS, según el tipo de vena afectada (varicosa o normal) y localización de la misma (proximal o distal), se pueden apreciar en la tabla 1.

Diagnóstico

La clínica suele aparecer de forma repentina. Localmente el paciente refiere dolor más o menos intenso y en la exploración se aprecia dolor, enrojecimiento, calor y discreto edema sobre una vena superficial. Posteriormente la vena se convierte en un cordón sólido, desapareciendo los síntomas inflamatorios bien por el tratamiento, bien de forma espontánea. En ocasiones se asocian manifestaciones generales inespecíficas, tales como febrícula y malestar general.

La varicoflebitis también se manifiesta de forma súbita, como un nódulo varicoso doloroso, indurado, caliente y enrojecido. La variz afecta pierde su reducibilidad, convirtiéndose en un "bultoma" lleno de sangre coagulada.

El diagnóstico de TVS, sin más, es relativamente sencillo mediante la referida clínica y exploración física. No obstante, un paciente con inflamación superficial a lo largo del trayecto de la vena safena, sobre todo si esta no es varicosa, puede confundirse con otros procesos (linfangitis, celulitis). Hasta hace pocos años, aquí finalizaba el proceso diagnóstico.

Si embargo, los conocimientos actuales obligan a profundizar en el diagnóstico. La TVS ya no es considerada un proceso banal, dada su frecuente asociación con TVP y EP¹⁸. Estas cifras varían en relación con el método diagnóstico empleado, ya que muchas de esas TVP o EP son asintomáticas.

Dos mecanismos explican la asociación TVS + TVP/EP: a) la propagación del trombo del sistema superficial al profundo, a través de los cayados safenos o una perforante, y

Tabla 1 Trombosis venosa superficial: tipos de vena y localización de la trombosis

Característica	Varicosa/ distal	Varicosa/ proximal	Normal/ proximal
Frecuencia	+++	++	++
Coexistencia TVP	+	++	+++
Trombofilia oculta	+	+	++
Neoplasia oculta	+	+	++
Eco-doppler	No necesario	Obligatorio	Obligatorio
Estudio trombofílico	No necesario	No necesario	Obligatorio
Tratamiento	Conservador*	HBPM	HBPM
Pronóstico	Benigno	Posible EP	Posible EP

EP: embolia pulmonar; HBPM: heparinas de bajo peso molecular; TVP: trombosis venosa profunda.

b) por la existencia de un estado de hipercoagulabilidad que afecta a ambos sistemas venosos por igual. Dicha asociación es más frecuente en caso de TVS sobre VNV¹⁹. También es muy elevada en las TVS que afectan a la safena externa (65,6%)²⁰.

Por toda esta información se aconseja la práctica sistemática (obligatoria) de un eco-doppler a todos los pacientes con clínica y exploración física compatibles con TVS²¹⁻²³. Se debe realizar un eco-doppler de urgencia, completo (tanto del sistema venoso superficial como del profundo) y bilateral (de ambas extremidades inferiores). Dicha exploración nos informará: a) de la presencia o ausencia de TVS, b) de la extensión real del trombo (confinado al sistema venoso superficial, distal o proximal a los cayados de las safenas, o con progresión al sistema venoso profundo), y c) la concomitancia de una TVP ipsilateral o contralateral. Sólo un eco-doppler fiable permite un correcto enfoque terapéutico.

Para evitar recidivas (e incluso para predecir futuras TVP), el enfoque diagnóstico debe buscar los factores de riesgo que desencadenaron la TVS. En la etiopatogenia de la TVS también es válida la tríada de Virchow: estasis sanguínea, alteración de la coagulación y el trauma local (lesión de la pared venosa). Es decir, como ya se ha referido repetidas veces, los factores de riesgo son similares a los propios de la TVP (trombofilias, neoplasias, etc.).

En este orden de ideas también sabemos que las trombofilias se asocian en el 20-35% de los pacientes con TVS, siendo la mutación del factor V Leiden la más frecuente. La presencia de una trombofilia es más frecuente en el grupo de TVS con VNV¹⁶. Por ello, la recomendación es hacer búsquedas sistemáticas en el subgrupo TVS-VNV y selectivas (historia personal o familiar) en el subgrupo TVS-VV.

La asociación con neoplasias (la clásica tromboflebitis migratoria) está menos investigada y su búsqueda, al igual que en otras enfermedades sistémicas (por ejemplo, enfermedades autoinmunes), debe hacerse según la historia y estado del paciente.

Tratamiento

El tratamiento de la TVS no está bien establecido. El documento de opinión de expertos²⁴ menciona una ingente cantidad de posibilidades terapéuticas, que muchas veces inducen a confusión (tabla 2). En cualquier caso, los objeti-

Tabla 2 Trombosis venosa superficial: opciones terapéuticas disponibles

Médico

Deambulaci3n/ reposo excepcionalmente
Terapia de compresi3n
Antibióticos (excepcionalmente)

Farmacológico

Antiinflamatorios no esteroideos: t3picos y sist3micos
Heparinas/ heparinoides locales: cremas, spray (forma liposomal)
Heparinas no fraccionadas
Heparinas de bajo peso molecular
Pentasacárido (Fondaparinux)

Cirugía

Flebectomías
Ligadura profiláctica del cayado safeno femoral
Trombectomías
Stripping venas safenas

vos del tratamiento deben ser: a) prevenir la extensión del trombo; b) disminuir el riesgo de recurrencia, y c) controlar los síntomas locales.

Durante mucho tiempo el tratamiento de la TVS consistía en administrar por vía oral un antiinflamatorio no esteroideo (AINE) y colocar una media elástica en la pierna afectada; en caso de intenso dolor, se podía realizar una trombectomía venosa local; pasado el episodio agudo se solía indicar cirugía de las varices, practicándose generalmente un *stripping* de la safena afectada.

Más recientemente se propuso, en caso de una TVS de la safena próxima al cayado, la ligadura del mismo. El objetivo era evitar la progresión del trombo del sistema venoso superficial al profundo.

En los casos de TVS y TVP asociada (ipsilateral o contralateral), no cabe la menor duda que prima tratar la TVP y sus posibles consecuencias. En esta situación una heparina de bajo peso molecular (HBPM) es el fármaco de elecci3n, ya que los AINE o la ligadura del cayado son inefectivos.

La aparici3n de las HBPM también ha cambiado el panorama terapéutico de la TVS. Las revisiones^{25,26} al respecto han

Tabla 3 Ensayos clínicos y revisiones sistemáticas con terapia antitrombótica en el tratamiento de la trombosis venosa superficial

Ensayos clínicos

Titon et al²⁹ (Ann Cardiol Angeiol [Paris]. 1994;43:160-6)
 Belcaro et al²⁷ (Angiology. 1999;50:523-9)
 Marchiori et al³¹ (Haematologica. 2002;87:523-7)
 Lozano y Almazán²⁸ (Vasc Endovasc Surg. 2003;37:415-20)
 Ensayo STENOX³⁰ (Arch Intern Med. 2003;163:1657-63)
 Ensayo VESALIO³² (J Thromb Haemost. 2005;3:1152-7)
 Uncu H³⁶ (Phlebology. 2009;24:56-60)
 Ensayo CALISTO³⁷ (N Engl J Med. 2010;363:1222-32)

Revisiones sistemáticas

Wichers et al²⁵ (Haematologica. 2005;90:672-7)
 Di Nisio et al³⁵ (Cochrane Database Syst Rev. 2007;(2):CD004982)
 Kearon et al³³ (Chest. 2008;133(6 Suppl):454S-545S)

localizado 6 ensayos clínicos (tabla 3) que intentan contestar las siguientes preguntas:

1. ¿Ligadura del cayado o tratamiento antitrombótico? Los dos estudios disponibles^{27,28} no muestran diferencias entre ambos tratamientos.
2. ¿Tratamiento con AINE o HBPM? Existen dos ensayos que comparan ambos tratamientos^{29,30} y en ambos el resultado es más favorable a las HBPM.
3. ¿Dosis de HBPM? Se dispone de un ensayo³¹ que compara dos diferentes dosis de heparina no fraccionada (HNF), y otros tres^{29,30,32} que comparan diferentes dosis de HBPM. En estos últimos, la HBPM fue similar tanto a dosis terapéuticas como profilácticas.
4. ¿Duración del tratamiento antitrombótico? Existe una disparidad aún mayor. Entre 6²⁹, 8-12 días³⁰, hasta tres meses²⁷, si bien la mayoría mantiene el tratamiento 28-30 días^{28,31,32}.

Tomando como base estos ensayos la reconocida guía ACCP refiere la siguiente recomendación: "En TVS extensas, recomendamos el tratamiento con dosis intermedias de HBPM o HNF durante cuatro semanas (Grado 1B)"³³. Cuatro años antes (7.º consenso aparecido en el 2004) decía: "Sugerimos el tratamiento con dosis intermedias de HNF o HBPM durante al menos cuatro semanas en pacientes con TVS espontáneas (Grado 2B)"³⁴.

Por su parte, la revisión Cochrane de 2007³⁵, la última de las tres existentes al respecto, afirma que las HBPM y los AINE reducen significativamente la incidencia de extensión y recurrencias al compararlos con placebo. Recomiendan también dosis intermedias de HBPM, y especulan con la posible utilización de la terapia combinada (HBPM + AINE). La efectividad de dicha asociación ha sido demostrada recientemente en un ensayo³⁶ al comparar una HBPM sin/ con un agente antiinflamatorio, durante 10 días, en el tratamiento de la TVS que afecta a la vena safena interna.

En nuestra experiencia²⁸, en las TVS proximales a los cayados, ya no realizamos ligadura de éste, sino que empleamos HBPM a dosis terapéuticas durante una semana y luego

pasamos a dosis profilácticas (1/2 dosis terapéutica) hasta completar un total de cuatro semanas de tratamiento.

Indudablemente todavía quedan muchas preguntas por contestar (al margen de la dosis óptima y durante cuánto tiempo); en este sentido el estudio CALISTO³⁷ informa de buenos resultados terapéuticos con el pentasacárido (Fondaparinux) en el tratamiento de las TVS proximales a los cayados safenos, excluida la presencia de TVP-EP.

Lo que sí parece claro es que el tratamiento clásico (o antiguo) de una TVS "de momento" sólo está indicado en casos de trombosis muy localizadas, distales (a los cayados) y una vez excluida la afectación del sistema venoso profundo. La deambulacion precoz con una contención elástica continúa siendo imprescindible; el reposo en cama no está indicado nunca, incluso en la TVS localizada y distal, pues puede permitir la progresión y extensión del proceso. La TVS no está producida por bacterias y por lo tanto no están indicados los antibióticos. El empleo de antiinflamatorios puede ser útil si el dolor es importante y no es aliviado por el vendaje compresivo; no obstante, es preciso recordar que pueden dar lugar a efectos secundarios. Los antiinflamatorios locales (heparina o heparinoides) también pueden ser de utilidad al mejorar la sintomatología local.

Conclusiones

1. La TVS es una enfermedad frecuente.
2. En la TVS se asocian en muchas ocasiones la TVP e, incluso, la EP.
3. Los factores de riesgo de TVS son similares a los de la TVP.
4. La TVS es un marcador de riesgo de TVP.
5. Ante una TVS realizaremos sistemáticamente un ecodoppler.
6. Las HBPM son el tratamiento de elección en muchas TVS. Siempre se asociará a medias elásticas y se debe aconsejar la deambulacion. El tratamiento local es útil para aliviar la sintomatología local. En la actualidad la cirugía ocupa un lugar muy secundario en el tratamiento de la TVS en la fase aguda.
7. Existen notables diferencias entre las TVS sobre VV y sanas.
8. En las TVS sobre venas sanas es importante buscar la causa subyacente. Ello evitará recidivas de TVS y predice la aparición de TVP.

En resumen, la TVS ha sido considerada durante mucho tiempo como una patología banal sin importancia. Ese concepto ha cambiado recientemente y, por tanto, su diagnóstico y tratamiento. En este sentido, el diagnóstico y tratamiento de la TVS es variable según las características de la misma (fig. 1).

Conflicto de intereses

Los autores declaran no tener ningún conflicto de intereses.

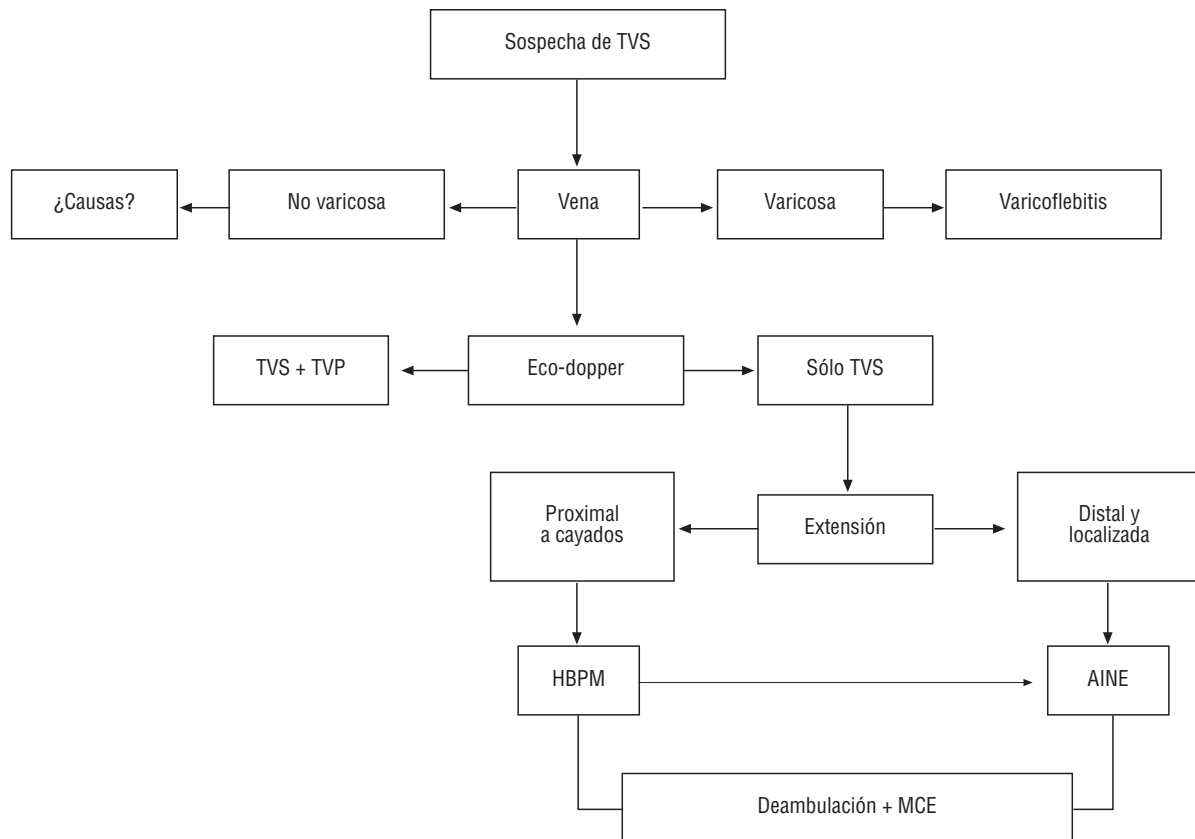


Figura 1 Algoritmo diagnóstico-terapéutico de la trombosis venosa superficial.

AINE: antiinflamatorios no esteroideos; HBPM: heparinas de bajo peso molecular; MCE: medias de compresión elástica; TVP: trombosis venosa profunda; TVS: trombosis venosa superficial.

Bibliografía

- Di Minno G, Mannucci PM, Tufano A, Palareti G, Moia M, Baccaglioni U, et al. The first ambulatory screening on thromboembolism: a multicentre, cross-sectional, observational study on risk factors for venous thromboembolism. *J Thromb Haemost.* 2005;3:1459-66.
- Decousus H, Leizorovicz A. Superficial thrombophlebitis of the legs: still a lot to learn. *J Thromb Haemost.* 2005;3:1149-51.
- Heit JA, Silverstein MD, Mohr DN, Petterson TM, Lohse CM, O'Fallon WM, et al. The epidemiology of venous thromboembolism in the community. *Thromb Haemost.* 2001;86:452-63.
- Schönauer V, Kyrle PA, Weltermann A, Minar E, Bialonczyk C, Hirschl M, et al. Superficial thrombophlebitis and risk for recurrent venous thromboembolism. *J Vasc Surg.* 2003;37:834-8.
- Barrellier MT. Superficial venous thromboses of the legs. *Phlebologie.* 1993;46:633-9.
- De Moerloose P, Wutschert R, Heinzmann M, Perneger T, Feber G, Bounameaux H. Superficial vein thrombosis of lower limbs: influence of factor V Leiden, factor II G20210A and overweight. *Thromb Haemost.* 1998;80:239-41.
- Bounameaux H, Feber-Wasem MA. Superficial thrombophlebitis and deep vein thrombosis. A controversial association. *Arch Intern Med.* 1997;157:1822-4.
- Binder B, Lackner HK, Salmhofer W, Kroemer S, Custovic J, Hofmann-Wellenhof R. Association between superficial vein thrombosis and deep vein thrombosis of the lower extremities. *Arch Dermatol.* 2009;145:753-7.
- Decousus H, Epinat M, Guillot K, Quenet S, Boissier C, Tardy B. Superficial vein thrombosis: risk factors, diagnosis, and treatment. *Curr Opin Pulm Med.* 2003;9:393-7.
- Verlato F, Zucchetta P, Prandoni P, Camporese G, Marzola MC, Salmistraro G, et al. An unexpectedly high rate of pulmonary embolism in patients with superficial thrombophlebitis of the thigh. *J Vasc Surg.* 1999;30:1113-5.
- Blumenberg RM, Barton E, Gelfand ML, Skudder P, Brennan J. Occult deep venous thrombosis complicating superficial thrombophlebitis. *J Vasc Surg.* 1998;27:338-43.
- Decousus H, Quéré I, Presles E, Becker F, Barrellier MT, Chanut M, et al; POST (Prospective Observational Superficial Thrombophlebitis) Study Group. Superficial venous thrombosis and venous thromboembolism: a large, prospective epidemiologic study. *Ann Intern Med.* 2010;152:218-24.
- Gillet JL, Perrin M, Cayman R. Superficial venous thrombosis of the lower limbs: prospective analysis in 100 patients. *J Mal Vasc.* 2001;26:16-22.
- Milio G, Sragusa S, Minà C, Amato C, Corrado E, Grimaudo S, et al. Superficial venous thrombosis: prevalence of common genetic risk factors and their role on spreading to deep veins. *Thromb Res.* 2008;123:194-9.
- Milio G, Sragusa S, Malato A, Grimaudo S, Pinto A. Superficial venous thrombosis: role of inherited deficiency of natural anticoagulants in extension to deep veins. *Int Angiol.* 2009;28:298-302.
- Gillet JL, Allaert FA, Perrin M. Superficial thrombophlebitis in non varicose veins of the lower limbs. A prospective analysis in 42 patients. *J Mal Vasc.* 2004;29:263-72.

17. Mouton WG, Kienle Y, Muggli B, Naef M, Wagner HE. Tumors associated with superficial thrombophlebitis. *Vasa*. 2009;38:167-70.
18. León L, Giannoukas AD, Dodd D, Chan P, Labropoulos N. Clinical significance of superficial vein thrombosis. *Eur J Vasc Endovasc Surg*. 2005;29:10-7.
19. Gorty S, Patton-Adkins J, DaLanno M, Starr J, Dean S, Satiani B. Superficial venous thrombosis of the lower extremities: analysis of risk factors, and recurrence and role of anticoagulation. *Vasc Med*. 2004;9:1-6.
20. Ascher E, Hanson JN, Salles-Cunha S, Hingorani A. Lesser saphenous vein thrombophlebitis: its natural history and implications for management. *Vasc Endovascular Surg*. 2003;37:421-7.
21. Hyers TM, Agnelli G, Hull RD, Morris TA, Samama M, Tapson V, et al. Antithrombotic therapy for venous thromboembolic disease. *Chest*. 2001;119(1 Suppl):176S-93S.
22. Wichers IM, Haighton M, Büller HR, Middeldorp S. A retrospective analysis of patients treated for superficial vein thrombosis. *Neth J Med*. 2008;66:423-7.
23. Hill SL, Hancock DH, Webb TL. Thrombophlebitis of the great saphenous vein—recommendations for treatment. *Phlebology*. 2008;23:35-9.
24. Cesarone MR, Belcaro G, Agus G, Georgiev M, Errichi BM, Marinucci R, et al. Management of superficial vein thrombosis and thrombophlebitis: status and expert opinion document. *Angiology*. 2007;58 Suppl 1:7S-14S.
25. Wichers IM, Di Nisio M, Buller HR, Middeldorp S. Treatment of superficial vein thrombosis to prevent deep vein thrombosis and pulmonary embolism: a systematic review. *Haematologica*. 2005;90:672-7.
26. Marchiori A, Mosena L, Prandoni P. Superficial vein thrombosis: risk factors, diagnosis, and treatment. *Semin Thromb Hemost*. 2006;32:737-43.
27. Belcaro G, Nicolaidis AN, Errichi BM, Cesarone MR, De Sanctis MT, Incandela L, et al. Superficial thrombophlebitis of the legs: a randomized, controlled, follow-up study. *Angiology*. 1999;50:523-9.
28. Lozano FS, Almazán A. Low-molecular-weight heparin versus saphenofemoral disconnection for the treatment of above-knee greater saphenous thrombophlebitis: a prospective study. *Vasc Endovascular Surg*. 2003;37:415-20.
29. Titon JP, Auger D, Grange P, Hecquet JP, Remond A, Ulliac P, et al. Therapeutic management of superficial venous thrombosis with calcium nadroparin. Dosage testing and comparison with a non-steroidal anti-inflammatory agent. *Ann Cardiol Angeiol (Paris)*. 1994;43:160-6.
30. Superficial Thrombophlebitis Treated By Enoxaparin Study Group. A pilot randomized double-blind comparison of a low-molecular-weight heparin, a nonsteroidal anti-inflammatory agent, and placebo in the treatment of superficial vein thrombosis. *Arch Intern Med*. 2003;163:1657-63.
31. Marchiori A, Verlato F, Sabbion P, Camporese G, Fosso F, Mosena L, et al. High versus low doses of unfractionated heparin for the treatment of superficial thrombophlebitis of the leg. A prospective, controlled, randomized study. *Haematologica*. 2002;87:523-7.
32. Prandoni P, Tormene D, Pesavento R; Vesalio Investigators Group. High vs. low doses of low-molecular-weight heparin for the treatment of superficial vein thrombosis of the legs: a double-blind, randomized trial. *J Thromb Haemost*. 2005;3:1152-7.
33. Kearon C, Kahn SR, Agnelli G, Goldhaber S, Raskob GE, Comerota AJ; American College of Chest Physicians. Antithrombotic therapy for venous thromboembolic disease: American College of Chest Physicians Evidence-Based Clinical Practice Guidelines (8th Edition). *Chest*. 2008;133(6 Suppl):454S-545S.
34. Buller HR, Agnelli G, Hull RD, Hyers TM, Prins MH, Raskob GE. Antithrombotic therapy for venous thromboembolic disease: the Seventh ACCP Conference on Antithrombotic and Thrombolytic Therapy. *Chest*. 2004;126(3 Suppl):401S-28S.
35. Di Nisio M, Wichers IM, Middeldorp S. Treatment for superficial thrombophlebitis of the leg. *Cochrane Database Syst Rev*. 2007;(2):CD004982.
36. Uncu H. A comparison of low-molecular-weight heparin and combined therapy of low-molecular-weight heparin with an anti-inflammatory agent in the treatment of superficial vein thrombosis. *Phlebology*. 2009;24:56-60.
37. Decousus H, Prandoni P, Mismetti P, Bauersachs RM, Boda Z, Brenner B, et al; CALISTO Study Group. Fondaparinux for the treatment of superficial-vein thrombosis in the legs. *N Engl J Med*. 2010;363:1222-32.