

Tratamiento endovascular en lesiones complejas de troncos distales: experiencia inicial

F. Vaquero-Lorenzo, A. Álvarez-Salgado, M. Vicente-Santiago, M.J. Ramos-Gallo, M.J. Vallina-Vázquez, L.J. Álvarez-Fernández

TRATAMIENTO ENDOVASCULAR EN LESIONES COMPLEJAS DE TRONCOS DISTALES: EXPERIENCIA INICIAL

Resumen. Introducción. Los pacientes con isquemia crítica y afectación difusa de troncos distales, asociado a la ausencia de una vena adecuada y/o comorbilidades importantes, constituyen un grupo con escasas posibilidades de revascularización quirúrgica. Presentamos nuestra experiencia inicial en el tratamiento endovascular de este tipo de pacientes. Pacientes y métodos. Desde febrero de 2006 hasta octubre de 2007, 23 pacientes con isquemia crítica y lesiones complejas de troncos distales fueron tratados mediante angioplastia transluminal percutánea (ATP): 18 hombres y 5 mujeres, con una edad media de 73 años, un 67% de los cuales eran diabéticos. Longitud media del segmento arterial tratado, 7 cm (rango: 4-19 cm), la mayoría obstrucciones. En cuatro casos se recanalizó más de un tronco distal (total: 29) y en 15 se trataron también lesiones más proximales. Los procedimientos se realizaron en quirófano, bajo anestesia local, por cirujanos vasculares. Se aplicó el método de Kaplan-Meier para el análisis de salvamento de la extremidad. Resultados. Éxito técnico inicial del 86,9%. La tasa de salvamento de la extremidad a 6 y 12 meses fue del 83,33 y el 72,92%, respectivamente. Complicaciones: una embolización distal. Hubo tres fallecimientos no relacionados con el procedimiento. Conclusiones. En nuestra experiencia inicial, la ATP en lesiones complejas de troncos distales, de pacientes con escasas posibilidades de revascularización quirúrgica, presenta una buena tasa de salvamento de la extremidad, con escasa morbilidad. [ANGIOLOGÍA 2009; 61: 21-7]

Palabras clave. Angioplastia. Angiosoma. Bypass. Endovascular. Infrapoplíteo. Troncos distales.

Introducción

En pacientes con isquemia crítica y lesiones de troncos distales, el *bypass* distal es el tratamiento de elección desde hace años. Para conseguir unos buenos resultados con esta técnica, se requiere un seg-

mento de tronco distal en buen estado, un conducto autólogo adecuado y tener un aceptable riesgo quirúrgico. Existe un grupo de pacientes que no cumplen estos requisitos, por lo que los resultados obtenidos con el *bypass* distal son inferiores a los esperados (en muchos casos, desalentadores) y que conducen a la pérdida de la extremidad. El tratamiento endovascular en el sector distal se usa desde hace tiempo, aunque habitualmente en estenosis cortas próximas al origen de los troncos distales [1]. Sólo en los últimos años, con la experiencia acumulada en otros sectores y con la mejora técnica de los materiales, se ha expandido su uso tratando lesiones más complejas (obstrucciones largas y distales) [2].

Aceptado tras revisión externa: 25.11.08.

Servicio de Angiología y Cirugía Vascular. Hospital de Cabueñes. Gijón, Asturias, España.

Correspondencia: Dr. Fernando Vaquero Lorenzo. Servicio de Angiología y Cirugía Vascular. Hospital de Cabueñes. Camino de los Prados, 395. E-33203 Gijón (Asturias). E-mail: fervaq@gmail.com

Premio Martorell a la Mejor Comunicación del 54.º Congreso Nacional de la SEACV, celebrado en Barcelona, del 29 al 31 de mayo de 2008.

© 2009, ANGIOLOGÍA

El objetivo del estudio es evaluar nuestra experiencia inicial en el tratamiento endovascular en pacientes con isquemia crítica y lesiones complejas de troncos distales, que son malos candidatos a la revascularización quirúrgica.

Pacientes y métodos

Estudio observacional retrospectivo, que transcurre desde febrero de 2006 hasta octubre de 2007. En ese tiempo, 23 pacientes (18 hombres y 5 mujeres) con isquemia crítica y lesiones tróficas (grado 5 en la clasificación de Rutherford) [3] en miembros inferiores recibieron tratamiento mediante angioplastia transluminal percutánea (ATP). En el estudio arteriográfico, todos los pacientes tenían lesiones complejas de troncos distales: 22 (95,6%) tipo D y 1 (4,4%) tipo C de la clasificación TASC [4], así como ausencia de conducto autólogo adecuado para la realización de *bypass*. Dieciséis de los pacientes presentaban, además, lesiones a otros niveles: dos estenosis de la arteria ilíaca común, cinco obstrucciones de la arteria femoral superficial, tres estenosis de la femoral superficial y seis estenosis a nivel poplíteo.

Los procedimientos los llevaron a cabo cirujanos vasculares en quirófano, bajo anestesia local, con arco radiológico móvil (OEC 9800 Plus, GE). La vía de abordaje era por punción anterógrada en la femoral común en todos los casos excepto uno, que se optó por la disección de la femoral común. Se utilizaban introductores de 4F, usando de mayor calibre sólo en caso de tratamiento de lesiones más proximales mediante *stent* o endoprótesis. Anticoagulación mediante 5.000 U intravenosas de heparina sódica. Las lesiones de troncos distales se recanalizaban con guías rectas de 0,014 pulgadas (Platinum Plus, Boston Scientific) y se dilataban con catéter balón de entre 2 y 3 mm de diámetro y 40 a 120 mm de longitud (Amphirion Deep, Invatec). En caso de lesiones del sector femoropoplíteo, se trataban en el mismo acto, con uso

de *stent* de nitinol o endoprótesis de manera selectiva en caso de mal resultado con la ATP simple. El 95,6% de los pacientes previamente había recibido antiagregantes: 100 mg de ácido acetilsalicílico (AAS 100) o clopidogrel; posteriormente se mantuvieron con doble antiagregación (AAS + clopidogrel) durante al menos tres meses, para luego continuar con uno sólo de manera indefinida. Sólo un paciente estaba con anticoagulación oral, que se reanudó tras el procedimiento asociando, además, un antiagregante.

Se consideró como éxito técnico inicial la capacidad de atravesar las lesiones y lograr todo el eje femoropoplíteo permeable con al menos un tronco distal que llega al pie, con estenosis residuales inferiores al 30%. Se consideró 'salvamento de la extremidad' la conservación del apoyo plantar, incluso cuando para ello fuera necesario realizar amputaciones digitales o transmetatarsianas.

Se registraron las complicaciones surgidas peroperatorias y se hizo un seguimiento periódico de los pacientes de manera ambulatoria en función del estado de sus lesiones.

Se aplicó el método de Kaplan-Meier para el análisis de salvamento de la extremidad usando el programa estadístico SPSS 12.0.

Resultados

Los factores de riesgo y las comorbilidades se describen en la tabla. Destaca el porcentaje de diabéticos y de pacientes con antecedentes de cardiopatía isquémica.

En tres pacientes no fue posible realizar la ATP, lo que equivale a un éxito técnico inicial del 86,95%. De esos tres pacientes, en uno se llevó a cabo una amputación infracondílea; en otro, un *bypass* distal de prótesis con trombosis precoz de éste y posterior amputación supracondílea; al tercero se le perdió en el seguimiento.

Durante el seguimiento, tres de los pacientes sufrieron una amputación supracondílea y otro, una

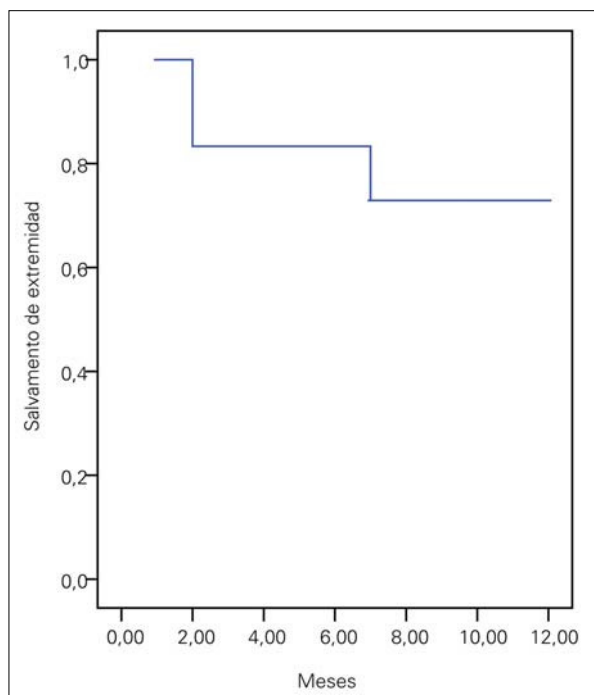


Figura 1. Salvamento de la extremidad.

amputación infracondílea, consiguiendo así un salvamento de la extremidad del 83,33% a los 6 meses y del 72,92% a los 12 meses (ES < 10%) (Fig. 1).

La longitud media del segmento arterial tratado fue de 7 cm (rango: 4-19 cm), en su mayor parte obstrucciones. En cuatro (17%) pacientes se trató más de un tronco distal, con un total de 29 angioplastias de troncos distales.

En 15 (65%) de los casos se trataron lesiones más proximales: dos *stents* ilíacos, nueve ATP femoropoplíteas y cuatro *stents*-endoprótesis femoropoplíteas. Durante el período de seguimiento, tres de los pacientes precisaron otros procedimientos de revascularización asociados: una nueva ATP distal, un *bypass* distal protésico y una ATP de femoral superficial.

En tres ocasiones se colocaron injertos cutáneos para favorecer el cierre de las lesiones. En seis (26%) de los pacientes fue necesario hacer amputaciones menores (cuatro digitales y dos transmetatarsianas).

Tabla. Factores de riesgo y comorbilidades.

N.º de pacientes	23
Edad (rango)	73 años (50-87)
Sexo (hombres/mujeres)	18/5
Diabetes mellitus	65%
Hipertensión arterial	78%
Dislipemia	43%
Tabaquismo activo	35%
Extabaquismo	52%
Cardiopatía isquémica	60%
Enfermedad pulmonar obstructiva crónica	22%
Ictus	17%
Insuficiencia renal crónica	13%

Hubo tres fallecimientos (13%), sin relación con el procedimiento: dos de ellos en el segundo mes tras la intervención y otro a los nueve meses.

Sólo hubo una complicación peroperatoria (4%) consistiendo en un episodio de ateroembolismo, que obligó a practicar una amputación transmetatarsiana y, posteriormente, dada la mala evolución, una amputación infracondílea.

Discusión

El *bypass* distal ha sido tradicionalmente el tratamiento de elección en pacientes con isquemia crítica y afectación de troncos distales. Presenta tasas de salvamento de la extremidad del 90% y el 88% a los 6 y 12 meses [5], respectivamente. Pero estas cifras sólo se consiguen con un conducto autólogo adecuado y una anatomía arterial favorable, pues, en caso contrario, la tasa de salvamento disminuye de forma

notable [6,7]. Por otra parte, los pacientes en numerosos casos tienen múltiples comorbilidades, y el someterlos a un procedimiento como un *bypass* distal viene asociado a unas tasas de mortalidad de entre un 2 y un 8%, y unas complicaciones del 20 al 50% [8]. Los procedimientos endovasculares, fundamentalmente la ATP, se han utilizado desde hace años en el sector distal, pero casi siempre en lesiones cortas, aisladas y cercanas al origen [1]. El aumento del interés en el sector distal por diferentes especialistas, fundamentalmente cardiólogos hemodinamistas, junto con el empleo de nuevos materiales, muchos de ellos de uso coronario, está impulsando el tratamiento de lesiones cada vez más complejas [2,9-11], siendo posible incluso llegar a tratar arterias a nivel maleolar (Fig. 2).

El éxito técnico inicial es fundamental en los procedimientos endovasculares, la imposibilidad de recanalizar la lesión significa un fracaso inmediato: en nuestros pacientes el éxito técnico inicial fue del 86%, similar al registrado en otras series [12]. Las lesiones que tratamos eran, en su mayor parte, obstrucciones o series de estenosis extensas, con una media de 7 cm de longitud, localizadas en varios casos a nivel maleolar, lo que da una idea de la complejidad de éstas. La tasa de salvamento de la extremidad que presentamos es comparable a las obtenidas en otras series dada la extensión de las lesiones arteriales tratadas. Romiti et al [12], en un metaanálisis publicado en 2008, informaron de una tasa de salvamento de la extremidad del 86% a los doce meses para la ATP distal, similar al 88,5% del *bypass* distal con vena safena. Aunque las tasas de permeabilidad de la ATP son inferiores a las del *bypass* distal, las tasas de salvamento de la extremidad son similares. Esto parece deberse a que si la durabilidad del procedimiento es suficiente para el cierre de las lesiones, un fracaso hemodinámico en el tiempo no conlleva necesariamente una reaparición de las lesiones. Es decir, una reestenosis morfológica no significa una reestenosis clínica.

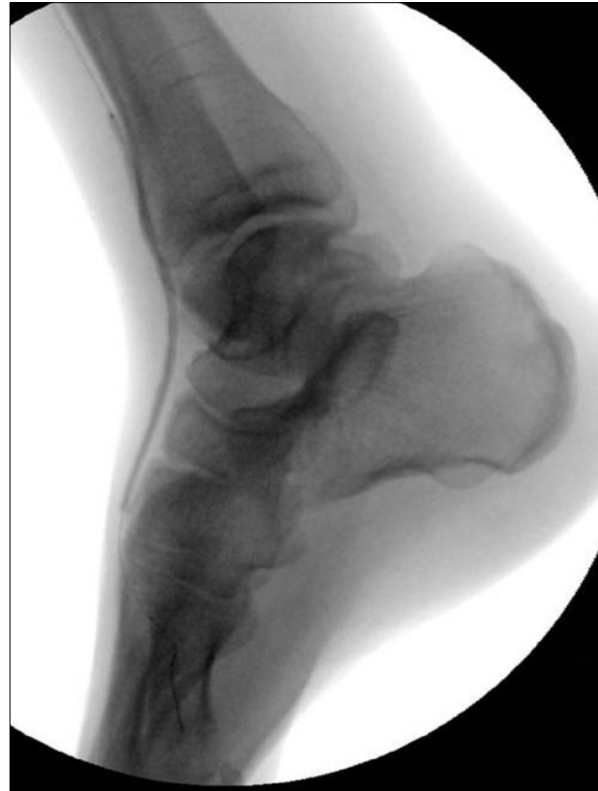

Figura 2. Angioplastia de la arteria tibial anterior con catéter-balón de 2 x 120 mm.

En nuestro estudio el seguimiento fue clínico, sin valorar la permeabilidad a largo plazo del procedimiento, pues creemos que en pacientes con isquemia crítica lo importante es el salvamento de la extremidad, como ya vienen propugnando otros grupos [13].

En el 65% de los casos fue preciso tratar lesiones más proximales para conseguir flujo directo al pie, lo que aporta mayor complejidad al procedimiento. Esta patología multinivel puede aportar cierto sesgo a los resultados obtenidos, principalmente si se tratara de pacientes claudicantes o con dolor en reposo. En los casos que nos ocupan, que son pacientes con lesiones tróficas, es casi imprescindible conseguir el flujo directo al pie por al menos un tronco distal, siendo muy difícil conseguir el cierre de las lesiones tróficas manteniendo permeable únicamente el sector femoropoplíteo sin salida distal.

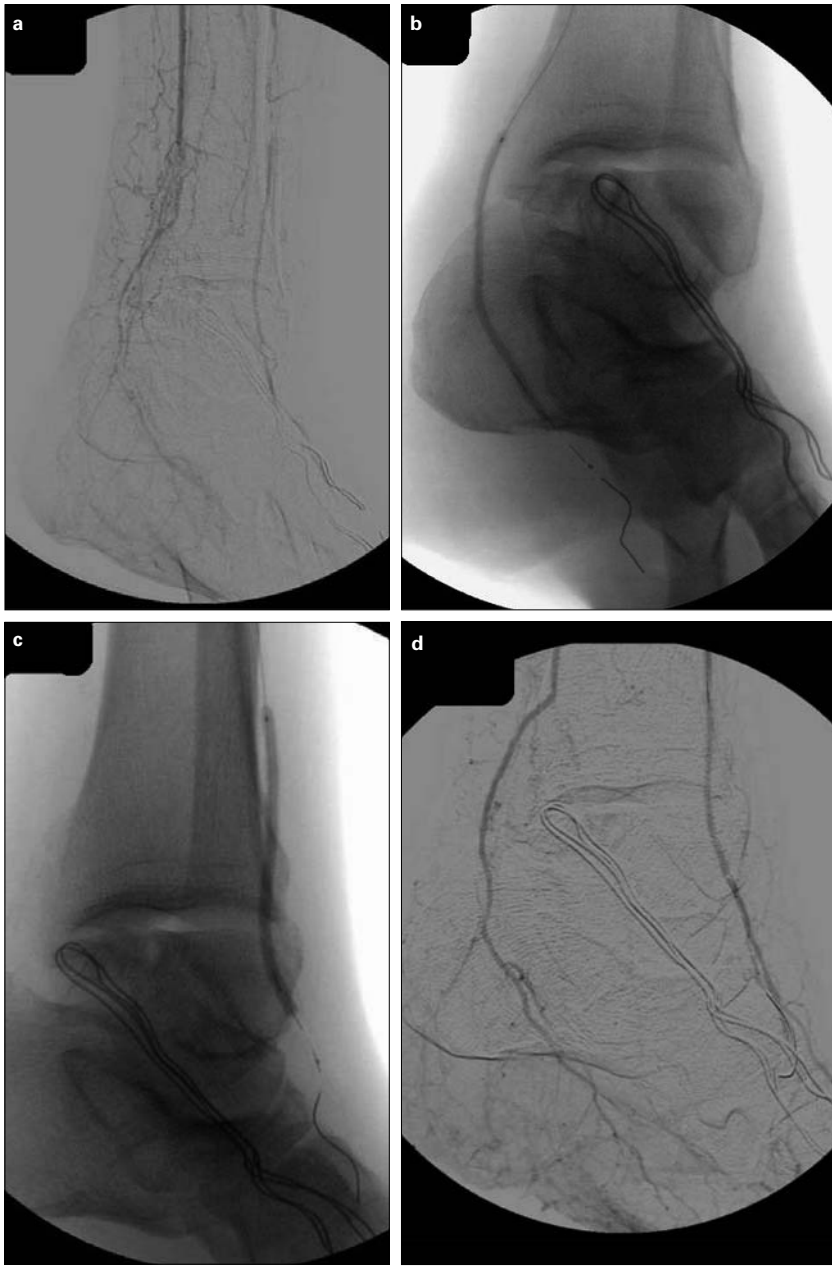

Figura 3. a) Obstrucciones a nivel maleolar de la arteria tibial posterior y tibial anterior; b) Angioplastia de la arteria tibial posterior con catéter-balón de 2,5 x 120 mm; c) Angioplastia de la arteria tibial anterior; d) Resultado final.

nes (4%) y ningún fallecimiento relacionados con el procedimiento que hemos obtenido.

Una de las ventajas del tratamiento endovascular sobre la cirugía convencional es que en ocasiones nos permite elegir el tronco distal que hay que revascularizar. En el *bypass* distal, elegimos habitualmente el tronco que está en mejor estado, mientras que, en el tratamiento endovascular, se puede intentar recanalizar el que más nos convenga, o incluso varios en el mismo acto (Fig. 3). Basándonos en trabajos sobre salvamento de la extremidad publicados por cirujanos plásticos [14], esto tiene su importancia: el pie está dividido en angiosomas (bloques de tejido tridimensional alimentados por una arteria) que están interconectados entre sí. El problema en los pacientes isquémicos es que estas interconexiones no van a estar permeables en muchos casos, lo cual explica esas revascularizaciones técnicamente exitosas en el tronco distal que está en mejor estado, pero que no son capaces de salvar la extremidad. Por lo tanto, lo ideal sería revasculari-

Poder realizar estos procedimientos por punción y con anestesia local supone una gran ventaja para el paciente con respecto a la cirugía tradicional, y sus consecuencias directas son la baja cifra de complicacio-

zar directamente la arteria que alimenta el angiosoma afectado. Por esta razón, en nuestro grupo intentamos, en la medida de lo posible, revascularizar el tronco distal que irriga el área del pie (angioso-

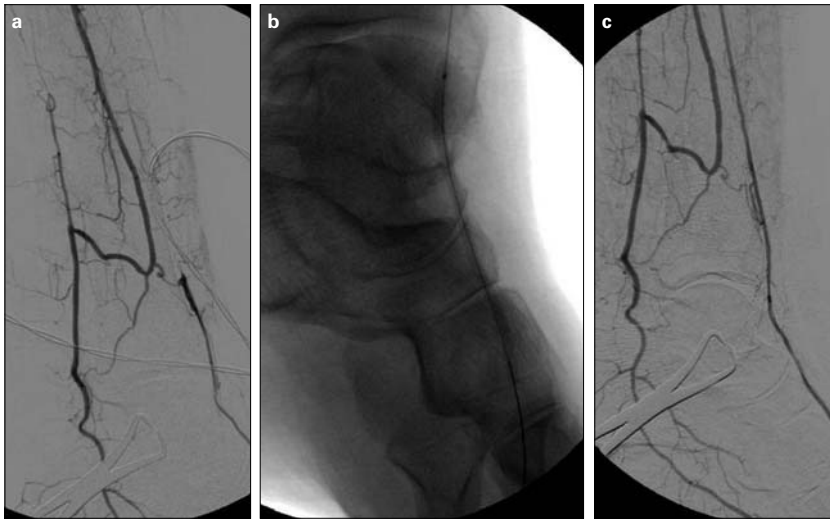


Figura 4. a) Obstrucción larga de la arteria tibial anterior distal; b) Angioplastia de la arteria tibial anterior con catéter-balón de 2 x 120 mm; c) Resultado final.

flujo directo al pie como llevarlo al área del pie (angiosoma) que queremos.

Aunque es una experiencia inicial y una serie relativamente corta, los resultados obtenidos son buenos, comparables a los de grupos más especializados y con gran experiencia. La mejora del éxito técnico inicial, así como conseguir revascularizar el angiosoma del pie afectado, son objetivos fundamentales en el futuro, para conseguir aumentar aún más las cifras de salvamento de la

ma) donde está la lesión trófica, no sólo el que está en mejor estado (Fig. 4). Así, el objetivo de la revascularización en el futuro no debería ser tanto llevar

extremidad, y de esta manera ampliar sus indicaciones, usando la ATP distal en casos seleccionados como primera opción de revascularización.

Bibliografía

- Ouriel K. Peripheral arterial disease. *Lancet* 2001; 358: 1257-64.
- Faglia F, Dalla Paola L, Clerici G, Clerissi J, Graziani L, Fusaro M, et al. Peripheral angioplasty as the first-choice revascularization procedure in diabetic patients with critical limb ischemia: prospective study of 903 consecutive patients hospitalized and followed between 1999 and 2003. *Eur J Vasc Endovasc Surg* 2005; 29: 620-7.
- Rutherford RB, Baker JD, Ernst C, Johnston KW, Porter JM, Ahn S, et al. Recommended standards for report dealing with lower extremity ischemia: revised version. *J Vasc Surg* 1997; 26: 517-38.
- TransAtlantic Inter-Society Consensus (TASC). Management of peripheral arterial disease (PAD). *Eur J Vasc Endovasc Surg* 2000; 19 (Suppl): S1-250.
- Albers M, Romiti M, Brochado-Neto FC, De Luccia N, Pereira CA. Meta-analysis of popliteal-to-distal vein bypass grafts for critical ischemia. *J Vasc Surg* 2006; 43: 498-503.
- Albers M, Battistella VM, Romiti M, Rodrigues AA, Pereira CA. Meta-analysis of polytetrafluoroethylene bypass grafts to infrapopliteal arteries. *J Vasc Surg* 2003; 37: 1263-9.
- Albers M, Romiti M, Brochado-Neto FC, Pereira CA. Meta-analysis of alternate autologous vein bypass grafts to infrapopliteal arteries. *J Vasc Surg* 2005; 42: 449-55.
- DeRubertis BG, Faries PL, McKinsey JF, Chaer RA, Pierce M, Karwowsky J, et al. Shifting paradigms in the treatment of lower extremity vascular disease. A report of 1000 percutaneous interventions. *Ann Surg* 2007; 246: 415-24.
- Bosiers M, Hart JP, Deloose K, Verbist J, Peeters P. Endovascular therapy as the primary approach for limb salvage in patients with critical limb ischemia: experience with 443 infrapopliteal procedures. *Vascular* 2006; 14: 63-9.
- Faglia F, Clerici G, Clerissi J, Gabrielli L, Losa S, Mantero M, et al. Early and five-year amputation and survival rate of diabetic patients with critical limb ischemia: data of a cohort study of 564 patients. *Eur J Vasc Endovasc Surg* 2006; 32: 484-90.
- Sigala F, Menenakos CH, Sigalas P, Baunach CH, Langer S, Papalambros E, et al. Transluminal angioplasty of isolated crural arterial lesions in diabetics with critical limb ischemia. *Vasa* 2005; 34: 186-91.
- Romiti M, Albers M, Brochado-Neto FC, Durazzo AE, Pereira CA, De Luccia N. Meta-analysis of infrapopliteal angioplasty for chronic critical limb ischemia. *J Vasc Surg* 2008; 47: 975-81.
- Diehm N, Baumgartner I, Jaff M, Do D, Minar E, Schmidli J, et al. A call for uniform reporting standards in studies assessing endovascular treatment for chronic ischaemia of lower limbs arteries. *Eur Heart J* 2007; 28: 798-805.
- Attinger CE, Evans KK, Bulan E, Blume P, Cooper P. Angiosomes of the foot and ankle and clinical implications for limb salvage: reconstruction, incisions, and revascularization. *Plast Reconstr Surg* 2006; 117: S261-93.

ENDOVASCULAR TREATMENT IN COMPLEX LESIONS IN DISTAL BRANCHES: AN INITIAL EXPERIENCE

Summary. Introduction. *Patients with critical ischaemia and diffuse involvement of the distal branches, associated with the absence of a suitable vein and/or important comorbidities, make up a group with scant possibilities of surgical revascularisation. We report our initial experience in the endovascular treatment of this kind of patients.* Patients and methods. *Between February 2006 and October 2007, 23 patients with critical ischaemia and complex lesions in distal branches were treated by means of percutaneous transluminal angioplasty (PTA): 18 males and 5 females, with a mean age of 73 years, 67% of whom were diabetics. The mean length of the segment of artery treated was 7 cm (range: 4-19 cm), mostly obstructions. In four cases more than one distal branch was recanalised (total: 29) and in 15 more proximal lesions were also treated. The procedures were carried out in theatre, under local anaesthesia, by vascular surgeons. The Kaplan-Meier method was applied to analyse limb salvage rates. Results. Initial technical success rate was 86.9%. The limb salvage rate at 6 and 12 months was 83.33 and 72.92%, respectively. Complications: one distal embolisation. Three deaths occurred, although they were not related to the procedure. Conclusions. In our initial experience, in patients with scarce possibilities of surgical revascularisation, PTA in complex lesions in the distal branches presents a good rate of limb salvage, with scant morbidity. [ANGIOLOGÍA 2009; 61: 21-7]*

Key words. *Angioplasty. Angiosome. Bypass. Distal branches. Endovascular. Infrapopliteal.*