


## Aneurisma arterioesclerótico de la carótida interna extracraneal

A. Fernández-Heredero, M. Gutiérrez-Nistal, L.F. Riera-Del Moral,  
C. Cañibano-Domínguez, L. Riera-De Cubas



**Figura 1.** Pruebas de imagen: a) Angiografía de troncos supraaórticos, con un aneurisma de la arteria carótida interna (ACI) derecha que no afecta a la bifurcación de la arteria carótida común (ACC); b) Resultado posquirúrgico, *bypass* de la ACI-ACC más reimplantación de la carótida externa, normofuncionante.

*Caso clínico.* Varón de 83 años de edad con antecedentes de hipertensión arterial y fibrilación auricular en tratamiento con anticoagulación oral. En el estu-

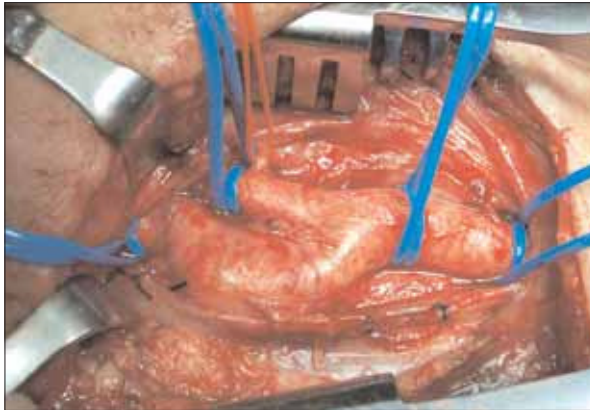
dio tras un episodio de parálisis facial transitoria de origen central, se le realizó un eco-Doppler de troncos supraaórticos (TSA) en el que se descubrió una dilatación aneurismática de la arteria carótida interna (ACI) derecha en la región cervical, con acodamiento distal al aneurisma sin alteraciones velocimétricas significativas. En la exploración física, existía un soplo cervical derecho, sin que se apreciase tumoración ni latido expansivo a la palpación.

*Aceptado tras revisión externa: 08.05.06.*

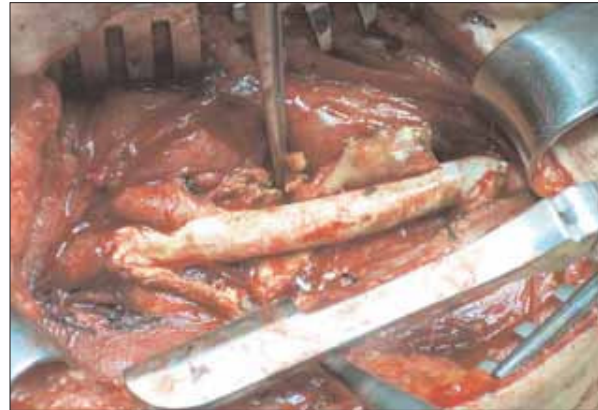
*Servicio de Angiología y Cirugía Vascul. Hospital Universitario La Paz, Madrid, España.*

*Correspondencia: Dr. Álvaro Fernández Heredero. Servicio de Angiología y Cirugía Vascul. Hospital Universitario La Paz, P.º de la Castellana, 261. E-28046 Madrid. E-mail: afheredero@mi.madridtel.es*

© 2006, ANGIOLOGÍA



**Figura 2.** Hallazgos intraoperatorios: aneurisma verdadero de la arteria carótida interna, con acodamiento en el cuello distal del aneurisma.



**Figura 3.** Resultado intraoperatorio: endoaneurismorrafia e injerto de politetrafluoretileno entre la carótida común y la carótida interna, con reimplantación lateroterminal de la carótida externa.

Ante estos hallazgos, se realizó una angiotomografía computarizada cervical y una angiografía de TSA (Fig. 1a), en las que se confirmó la presencia de un aneurisma de 4 cm de diámetro a la altura de la ACI derecha extracraneal.

Con el diagnóstico de aneurisma sintomático de la ACI, se decidió su reparación quirúrgica. Intraoperatoriamente (Fig. 2), encontramos un gran aneurisma verdadero de la ACI, que respetaba aparentemente la arteria carótida común (ACC) y su bifurcación. Sin embargo, tras realizar la arteriotomía, la íntima de la ACC distal se mostró muy lesionada, por lo que se realizó una endoaneurismorrafia y un injerto de politetrafluoroetileno desde la ACC hasta la ACI, con reimplantación de la arteria carótida externa sobre el *bypass* (Fig. 3).

El paciente no presentó ninguna complicación ni eventos neurológicos. El estudio anatomopatológico

mostró fibrosis intimal y hemorragia disecante de la media. En la angiorresonancia magnética de control a los dos meses (Fig. 1b) observamos la permeabilidad y ausencia de estenosis del injerto.

*Discusión.* Los aneurismas de la ACI son infrecuentes. Se estima que suponen entre el 0,2 y el 5% de todos los procedimientos carotídeos [1], y su etiología es degenerativa, infecciosa o postraumática. Aunque pueden presentarse como rotura y hemorragia, es más frecuente su manifestación mediante complicaciones neurológicas: accidentes cerebrovasculares o compresión de nervios craneales [2]. La escasa incidencia de estos aneurismas dificulta establecer una guía de tratamiento; sin embargo, hoy en día, la mayoría de autores recomienda su reparación quirúrgica o endovascular frente al tratamiento conservador o a la ligadura carotídea en los primeros casos [1,3].

## Bibliografía

1. Zhou W, Lin PH, Bush RL, Peden E, Guerrero MA, Terramani T, et al. Carotid artery aneurysm: evolution of management over two decades. *J Vasc Surg* 2006; 43: 493-6.
2. Chittithavorn V, Rergkliang C, Chetpaophan A, Vasinanukorn P, Chowchuvech V, Chanchayanon T. Repair of extracranial internal carotid artery aneurysm with application of modified carotid shunt: a case report. *J Med Assoc Thai* 2005; 88: 530-3.
3. Hertze NR. Extracranial carotid aneurysm: a new look at an old problem. *J Vasc Surg* 2000; 31: 823-5.