Guía básica para el diagnóstico no invasivo de la insuficiencia venosa

J. Juan-Samsó [a], J. Fontcuberta-García [b], M.E. Senin-Fernández [c], R. Vila-Coll [d]

BASIC GUIDE FOR NON-INVASIVE DIAGNOSIS OF VENOUS INSUFFICIENCY

Summary. Objective. *To define the basic patterns on which non-invasive study of venous insufficiency should be based. We determined the use of various non-invasive techniques used to establish the diagnosis of venous insufficiency, from analysis of the literature and personal experience.* Development. *Venous insufficiency is the inability of a vein to permit the flow of blood towards the heart, in a manner adapted to requirements of tissue drainage, thermoregulation and haemodynamic reserve, independently of the position and activity of the body. The most important method for diagnosis and measurement is invasive measurement of the venous pressure. In the study of venous thrombosis, Doppler echography is the method of choice. The most reliable echographic sign for diagnosis of deep vein thrombosis is visualization of the thrombus and absence of compressibility of the vein. For diagnosis of chronic venous insufficiency investigation, black and white or colour Doppler echography with a 7.5 MHz transducer is required. The study is done with the patient standing up, using pump estimulation, compression-relaxation and Valsava manoeuvres.* Conclusions. *Venous insufficiency is characterized by the presence of dynamic venous hypertension, secundary to venous obstruction or reflux. Reflux occurs when the flow of blood is in the opposite direction to what should occur when the physiology is normal. Superficial venous insufficiency is caused by the presence of aveno-venous shunt, a short circuit due to a point where the blood leaks out and another point where it returns to the vein. It may function during systole or diastole and be either open or closed. Venous mapping is the graphic expression of a non-invasive study and should define the type of shunt involved. When surgery is indicated, previous Doppler echography is necessary. [ANGIOLOGÍA 2002; 54: 44-56]*

Key words. *Deep vein thrombosis. Diagnosis. Doppler echography. Guide. Non-invasive techniques. Venous insufficiency.*

Introducción

Definimos la insuficiencia venosa como la incapacidad de una vena para conducir un flujo de sangre en sentido cardiópeto, adaptado a las necesidades del drenaje de los tejidos, termorregulación y reserva hemodinámica, con independencia de su posición y actividad [1].

Su manifestación más característica es la hipertensión venosa con o sin reflujo. La hipertensión venosa puede ser aguda (trombosis venosa) o crónica. Existe una hipertensión venosa fisiológica en el su-

Capítulo de diagnóstico vascular no invasivo de la Sociedad Española de Angiología y Cirugía Vascular (SEACV)

[a] Hospitals Vall d'Hebron. Barcelona. [b] Complejo Hospitalario Virgen de la Salud. Toledo. [c] Hospital Clínico Universitario de Santiago de Compostela. [d] Ciutat Sanitària i Universitària de Bellvitge. L'Hospitalet de Ll., Barcelona, España.

Correspondencia:
Dr. Ramon Vila Coll. Servicio de Angiología y Cirugía Vascular. Ciutat Sanitària i Universitària de Bellvitge. Feixa Llarga, s/n. E-08907 L'Hospitalet de Ll., Barcelona.

© 2002, *ANGIOLOGÍA*

jeto inmóvil en bipedestación, que se anula con la actividad de la bomba muscular. La existencia de una presión venosa en maléolo elevada tras ejercitar la bomba muscular se denomina hipertensión venosa dinámica y es la característica esencial de la insuficiencia venosa.

El patrón oro para el diagnóstico y cuantificación de la insuficiencia venosa será, pues, la medición cruenta de la presión venosa en una vena del dorso del pie. El hallazgo, en bipedestación y postejercicio, de un tiempo de recuperación a la basal inferior a 20 segundos, es el parámetro hemodinámico que la caracteriza. Además, el incremento de la presión venosa ambulatoria se correlaciona de forma lineal con la incidencia de úlceras venosas: es nula cuando la presión es inferior a 30 mmHg y afecta al 100% de los pacientes con presiones de más de 90 mmHg [2].

Esencialmente, la insuficiencia venosa es debida a la obstrucción del drenaje venoso o a la existencia de reflujo, o a una combinación de ambas, entendiendo por reflujo la existencia de un flujo retrógrado que regresa en sentido contrario al fisiológico. Es decir, el concepto de reflujo va intrínsecamente ligado a la existencia de bidireccionalidad, y para que exista reflujo deberá detectarse previamente un flujo de sentido normal.

Los estudios no invasivos de la patología venosa se dirigirán a detectar y cuantificar la existencia de cambios de volumen, obstrucción o reflujo ligados a la insuficiencia venosa y a definir la localización anatómica de la anomalía. Para ello utilizaremos una combinación de técnicas fisiológicas y de imagen. En la actualidad los métodos no invasivos que resultan más útiles clínicamente son: el Doppler continuo, la ecografía Doppler con o sin color y la pletismografía aérea o pneumopletismografía.

Pletismografía

Las técnicas pletismográficas se dirigen a la detección y medición de los cambios de volumen. Aplicada al estudio de la insuficiencia venosa, trata de medir los cambios de volumen que se producen en la extremidad tras ejercitar la bomba muscular o al bloquear el drenaje sanguíneo. Según el método físico empleado hablaremos de pneumopletismografía, pletismografía de impedancia, de anillo de mercurio, de agua o de fotopletismografía.

La pletismografía de impedancia y la de anillo de mercurio han demostrado ser procedimientos válidos en el diagnóstico de la insuficiencia venosa aguda secundaria a una trombosis venosa, siempre que ésta cause un compromiso hemodinámico. En este caso se realiza la exploración con el paciente en decúbito, con la extremidad ligeramente elevada. Se practica una oclusión venosa en el muslo y se mide el volumen de llenado venoso (capacitancia venosa) y su relación con el tiempo de vaciamiento venoso producido tras la desinsuflación del manguito neumático. La disminución de la capacitancia venosa y el débito venoso máximo (*maximum venous outflow*) son parámetros útiles para el diagnóstico de trombosis venosas proximales de los miembros inferiores (MMII), y pueden alcanzar fiabilidades del 90% si se combinan con el Doppler continuo [3-5].

Entre los distintos tipos de pletismografía, la pneumopletismografía, según la técnica descrita por Nicolaides et al [6,7], es la que ha demostrado una mayor utilidad para la cuantificación de la insuficiencia venosa crónica (IVC) y la eficiencia de la bomba muscular. Esta técnica se realiza en bipedestación y permite determinar un sinfín de parámetros que analizan, básicamente, el tiempo que tarda la extremidad en alcanzar su volumen máximo al recuperar la bipedestación tras el decúbito, o tras haber 'vaciado' las venas ejercitando la bomba muscular. Hablamos, así, de fracción de eyección, tiempo de llenado venoso, volumen residual y volumen o capacidad venosa máxima [8]. El índice de llenado venoso (VFI) se considera una cuantificación del reflujo [9] y se define como el cociente entre el volumen de sangre que llena la extremidad al incorporarse del decúbito (volumen venoso) y el tiempo requerido para alcanzar el 90% de este llenado (tiempo de llenado venoso).

Valores de VFI superiores a 7 mL/s mostraron una sensibilidad del 73% y un 100% de valor predictivo positivo en la identificación del reflujo venoso observado con flebografía descendente; pero en casos de oclusión venosa proximal, el VFI infravalora el grado de reflujo [10]. Clínicamente, valores con VFI superiores a 3 mL/s permitieron discriminar con un valor predictivo positivo del 96% entre piernas con insuficiencia venosa y piernas normales [11].

La fotopletismografía, aunque ha sido una de las modalidades más utilizadas, demostró hace tiempo que no pasaba de ser un test cualitativo, dada la imposibilidad de un adecuado calibrado y la falta de correlación con la presión venosa ambulatoria [12].

En cualquier caso, la falta de información anatómica, la imposibilidad de discriminar correctamente la insuficiencia valvular profunda de la superficial –a pesar de una correcta utilización de torniquetes [13]–, y la sencillez y facilidad del examen con ecografía Doppler han motivado que las técnicas pletismográficas hayan quedado en desuso, y se empleen únicamente en caso de no disponer de ecografía Doppler o cuando se desea cuantificar numéricamente la IVC en el contexto de un ensayo clínico [14].

Doppler continuo

El papel del Doppler continuo en el diagnóstico de la trombosis venosa ha quedado relegado a un segundo plano tras la aparición de la ecografía Doppler. Sin embargo, en manos experimentadas, consigue una fiabilidad próxima al 90% en el diagnóstico de trombosis venosas proximales. Entre sus limitaciones destaca la imposibilidad de explorar las venas profundas de las piernas (femoral profunda, venas gastrocnemias, etc.) y la de detectar anomalías anatómicas, como el desdoblamiento de la vena poplítea o de la femoral superficial, que pueden llevar a un diagnóstico erróneo de permeabilidad.

La utilidad del Doppler continuo en la IVC se limita a la valoración 'grosera' de la existencia de reflujo, ya que sólo nos permitirá descartar su existencia; es decir, si detectamos reflujo en una encrucijada venosa no podremos saber qué válvulas son las disfuncionantes y necesitaremos la ecografía Doppler para localizar

la insuficiencia, pero cuando no registremos flujo retrógrado sí podremos afirmar que todas las válvulas del sector funcionan adecuadamente.

Exploración mediante ecografía Doppler de la insuficiencia venosa aguda (trombosis venosa)

El diagnóstico y tratamiento temprano de la trombosis venosa profunda (TVP) es importante debido a su frecuente asociación con el tromboembolismo pulmonar (TEP), el cual presenta una elevada tasa de mortalidad. Por ello, es mejor estudiar ambos procesos como manifestaciones de una misma entidad, denominada tromboembolismo venoso (TEV). La alta tasa de morbilidad se debe al carácter recurrente de la enfermedad y a la aparición del síndrome postrombótico de la extremidad, el cual provoca incapacidad laboral e importantes costes sociosanitarios.

Metodología diagnóstica

En los últimos años, las técnicas de imagen por ultrasonidos se han convertido en la prueba diagnóstica inicial y principal en el diagnóstico de la TVP, gracias a la alta sensibilidad y especificidad demostrada, especialmente en el sector venoso proximal.

Sensibilidad y especificidad de la ecografía Doppler

Diferentes estudios comparativos con flebografía han demostrado la fiabilidad de la ecografía Doppler en el diagnóstico de la TVP; utilizando la flebografía como referencia, cuando se trata de valorar sectores venosos proximales (venas femorales, poplíteas y grandes venas proximales del sóleo y gastrocnemio), se ha obtenido una sensibilidad del 96% y una especificidad del 98%. Sin embargo, cuando la TVP se encuentra limitada a las venas del plexo sóleo y gastrocnemio, la sensibilidad disminuye hasta el 73% [15]. Ello se debe fundamentalmente al pequeño calibre de las venas a este 'nivel' y su dificultad para apreciar la compresibilidad completa como signo directo de la presencia de un trombo.

Técnica de exploración

La exploración inicial del paciente se realiza en decúbito supino y posición declive de las extremidades inferiores (EEII) –*antitrendelenburg*–, lo cual permitirá un relleno más rápido de la almohadilla venosa plantar y del plexo sóleo tras su expresión manual. En pacientes con buena movilidad, el decúbito prono es mejor posición para valorar la vena poplítea y soleogemelares. En pacientes obesos, o con abundante aire intestinal, la exploración de las venas ilíacas y vena cava inferior se realiza mejor en decúbito lateral.

Es esencial antes de comenzar la exploración realizar un buen ajuste de los parámetros de la ecografía Doppler, de manera que aumente la sensibilidad a flujos lentos. Ello se consigue generalmente eligiendo una sonda y frecuencia adecuada (menor frecuencia cuanto más profundo sea el plano de insonación), aumentando la ganancia de color, disminuyendo el intervalo de velocidades o la frecuencia de repetición de pulso (PRF). Las sondas convexas de baja frecuencia son más adecuadas para explorar la vena cava infe-

rior, venas ilíacas o sector femoral y poplíteo en pacientes obesos.

La exploración debe ser ordenada y sistematizada según las preferencias del explorador. La exploración completa y bilateral de todo el sistema venoso profundo, incluyendo las venas ilíacas y la vena cava inferior, incrementa enormemente el tiempo de la exploración. Parece lógico, por ello, aplicar un protocolo que optimice el tiempo y resultado de la exploración.

La exploración debe comprender la valoración de la compresibilidad del sector femoral, poplíteo y drenaje proximal de las venas del sóleo y gastrocnemio. En presencia de trombosis venosa femoral o ausencia de flujo venoso espontáneo modulado por la respiración, es necesaria la exploración del sector ilio-cava. La ausencia de aumento de flujo femoral cuando se comprime manualmente la masa soleogemelar también debe obligar a la exploración minuciosa del sector venoso ilio-cava. La exploración de la extremidad contralateral se puede valorar buscando la compresibilidad completa selectivamente de la vena femoral a nivel inguinal y en la vena poplítea, completando la exploración ante la existencia de alguna anomalía.

Signos de trombosis venosa profunda

El signo más directo y fiable es la imposibilidad de colapso completo de las paredes venosas cuando se comprime la misma con la sonda ecográfica en proyección transversal. En ocasiones es posible visualizar directamente la textura del trombo intraluminal y valorar subjetivamente su antigüedad según el grado de ecogenicidad del trombo. A mayor ecogenicidad, mayor antigüedad. Se pueden producir falsos positivos en situaciones donde existe una gran hipertensión venosa (insuficiencia cardíaca derecha, hepatopatías, compresiones extrínsecas intraabdominales), obesidad, edema subcutáneo, fibrosis posquirúrgica, etc. La localización profunda de la vena cava inferior y de las venas ilíacas que siguen la curvatura pélvica, junto con la obesidad y aire intestinal, pueden imposibilitar la visualización en este sector. Asimismo, en la exploración de segmentos medios y distales del plexo sóleo y gastrocnemio resulta imposible asegurar la colapsabilidad de todas las venas soleogemelares. En estas circunstancias cobra especial relevancia la experiencia del explorador, la optimización de cada equipo de ecografía Doppler con flujos lentos, la comparación sistemática con la extremidad contralateral asintomática, las maniobras de aumento eficaz del flujo mediante expresión de la almohadilla plantar con la extremidad declive, la detección de color con independencia del ángulo de insonación (angio o *powerdoppler*) o la utilización selectiva de ecocontrastes.

La existencia de flujo espontáneo o flujo fásico dependiente de los movimientos diafragmáticos constituye un signo indirecto de normalidad. Puede detectarse mediante el modo B-color o espectro Doppler, si bien sólo es posible en venas de gran diámetro como las venas femorales o eje ilio-cavo. En sectores más distales es preciso valorar la permeabilidad mediante compresión manual o con manguito de los plexos venosos plantares o soleogemelares.

Alternativas diagnósticas

El diagnóstico clínico de la TVP en las EEII se ha considerado poco sensible y específico en comparación con los hallazgos flebográficos. El Doppler bidireccional se encuentra en desuso, debido a su falta de resolución espacial en la diferenciación entre planos superficiales y profundos. La flebografía sigue siendo muy eficaz en el diagnóstico de la TVP. Las complicaciones son despreciables desde la utilización de contrastes no iónicos. Tiene las desventajas de ser peor tolerada por el paciente, no se halla disponible con inmediatez, no permite el diagnóstico de otras patologías y no es desplazable. Sin embargo, permite llegar al diagnóstico en situaciones difíciles para la ecografía Doppler: obesidad, sector ilio-cava, compresiones extrínsecas venosas, TVP aislada en venas soleogemelares, traumatismos, síndrome posflebítico y TVP recurrente.

Ventajas de la ecografía Doppler frente a otras exploraciones

La ecografía Doppler ha desplazado paulatinamente a la flebografía como prueba diagnóstica de elección ante la sospecha de TVP, debido a: su alta sensibilidad y especificidad, la buena aceptación por parte del paciente, la posibilidad de repetir ante dudas diagnósticas o durante el seguimiento, su disponibilidad en servicios de urgencias, la posibilidad de desplazamiento a unidades de cuidados intensivos, la capacidad para diagnosticar otras entidades clínicas, y puede además realizarla e interpretarla no sólo el personal médico sino técnicos especialistas. Todo ello, en definitiva, mejora la calidad asistencial y supone un ahorro de costes sociosanitarios.

Indicaciones de la exploración con ecografía Doppler

Hoy en día la ecografía Doppler constituye una prueba básica y esencial ante la sospecha de TVP en ausencia de otras causas clínicas evidentes. Su realización urgente permite la anticoagulación inmediata con heparina de bajo peso molecular o heparina sódica, evita ingresos y costes innecesarios y permite orientar correctamente el caso clínico. Ante la sospecha de TEP es más correcto realizar inicialmente una angio-TAC pulmonar, que ha demostrado su elevada sensibilidad en el diagnóstico de embolismo pulmonar frente a la angiografía y gammagrafía de ventilación-perfusión.

Ecografía Doppler secuencial en la TVP

La trombosis venosa soleogemelar aislada tiene muy bajo riesgo de TEP, pero un 20-30% de estas localizaciones pueden progresar y afectar a sectores venosos proximales de mayor diámetro, lo que conlleva un riesgo mucho mayor de TEP [16].

Cuando la exploración inicialmente fue negativa en pacientes con sospecha de tromboembolismo venoso se recomendó repetir la exploración a los 7-10 días, a fin de descartar dicha progresión proximal. Dos estudios que comprenden más de 2.000 pacientes han demostrado la seguridad de esta actuación, basándose exclusivamente en la exploración de tres puntos mediante compresión ultrasono-

gráfica en el sector femoral y poplíteo, y extendiéndose hacia la trifurcación de los troncos venosos distales [17-19]. En todos los pacientes cuya exploración inicial fue negativa no se administraron anticoagulantes, con una tasa de complicaciones tromboembólicas de tan sólo el 0,7% a los seis meses de seguimiento.

Esta pauta de actuación optimiza el tiempo de cada una de las exploraciones, si bien es incómoda y costosa por la necesidad de repetir la exploración.

Recientemente se han desarrollado dos métodos que intentan filtrar y seleccionar el grupo de pacientes a quienes conviene repetir la exploración.

Wells et al [20-22] desarrollaron un modelo clínico basado en una escala de puntuación para predecir la probabilidad de TVP en 593 pacientes. La exploración con ecografía Doppler a los siete días únicamente se realizó en aquellos que presentaban un riesgo moderado o alto según la escala clínica de puntuación. Esta pauta diagnóstica demostró su eficacia y seguridad, con una mínima tasa de complicaciones tromboembólicas durante el seguimiento.

El estudio multicéntrico italiano sobre el dímero-D [23], realizado en 946 pacientes, repitió el estudio con ecografía Doppler a los siete días tan sólo en aquellos pacientes con una concentración elevada del dímero-D. Mediante esta pauta lograron reducir enormemente el número de exploraciones de este tipo, con una tasa mínima de complicaciones tromboembólicas.

El algoritmo diagnóstico que se desprende de la utilización de la ecografía Doppler secuencial se muestra en la figura 1.

Exploración mediante ecografía Doppler de la insuficiencia venosa crónica

La ecografía Doppler es la exploración no invasiva que, en el momento actual, aporta la mayor información sobre la patología que nos ocupa.

La utilización de la ecografía Doppler en el estudio de la insuficiencia venosa es el único procedimiento no invasivo capaz de suministrar una topografía anatómica y hemodinámica precisa de la circulación venosa de las EEII a tiempo real, mostrando *in vivo* los cambios que se producen ante diferentes maniobras que simulan el comportamiento fisiológico de la circulación venosa.

El estudio con ecografía Doppler de la insuficiencia venosa ha permitido sentar las bases sobre un tratamiento conservador de la insuficiencia venosa superficial que, en ocasiones, como la cura CHIVA (cura conservadora hemodinámica de la insuficiencia venosa ambulatoria) [24-29], utiliza como estrategia la actuación sobre los elementos hemodinámicos que determinan la aparición de las varices.

Metodología

Es condición indispensable que la exploración se efectúe en bipedestación; la posición en decúbito puede ser la adecuada en el estudio de la trombosis venosa de las EEII, pero induce a errores considerables cuando se utiliza en la exploración de la insuficiencia venosa de las EEII.

La ecografía Doppler permite una adecuada exploración de las venas del sistema profundo y superficial de las EEII. Las venas profundas estudiadas serán las ilía-

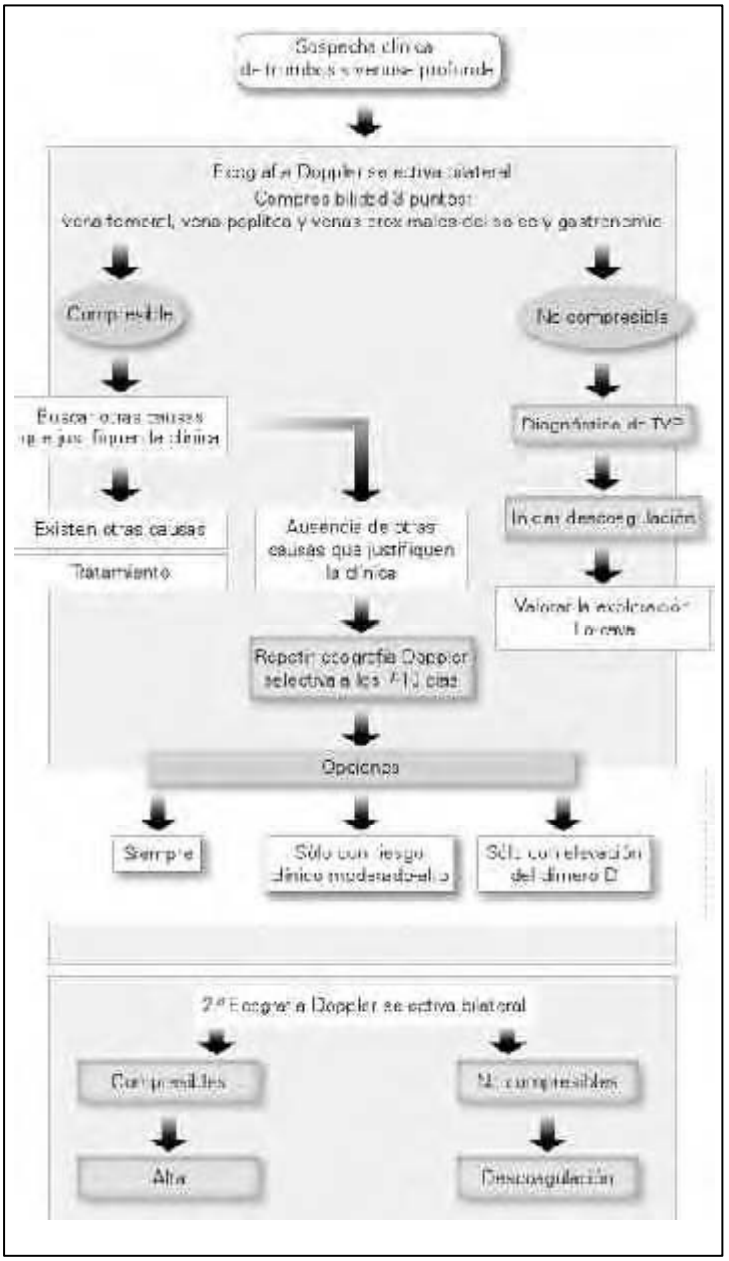

Figura 1.

cas, femorales común, profunda y superficial, vena poplítea y distales. Las venas superficiales a explorar comprenderán ambas venas safenas y sus ramas, así como las venas perforantes. Para ello se utilizará un transductor de 7,5-10 MHz con Doppler pulsado. El complemento del Doppler color puede ser útil, si bien no resulta indispensable. Fundamentalmente se practicarán secciones transversales en sentido descendente efectuando una reconstrucción tridimensional de los vasos estudiados.

Las maniobras efectuadas en el diagnóstico de la IVC son: 1. La maniobra de Valsalva, la cual al producir un paro circulatorio proximal permitirá la exploración de la insuficiencia venosa proximal al punto de detección, así como la identificación de los puntos de fuga; 2. La maniobra de compresión y descompresión distal permitirá valorar la dirección de flujo venosa troncular, aunque no es una maniobra fisiológica; y 3. De especial importancia son las maniobras de exploración de bomba muscular (punta-talón y Paraná [30]) por cuanto nos permitirán valorar la eventual insuficiencia venosa en condiciones fisiológicas.

Aspectos morfológicos: redes venosas

La disposición anatómica del sistema venoso profundo es arboriforme, mientras que el superficial es reticular. Un aspecto ecográfico fundamental en la clasificación de las estructuras venosas es la identificación de las fascias venosas. Existen dos fascias venosas: una profunda, que recubre los planos musculares, y otra superficial, que delimita el tejido celular subcutáneo. En determinadas regiones las fascias se hallan unidas mientras que en otras aparece un desdoblamiento entre ellas. Si bien estas fascias son anatómicamente de débil consistencia, se caracterizan por tener una ecogenicidad evidente.

En función de su relación con dichas fascias podremos distinguir cuatro redes venosas [31]:

– *Red primaria*: comprende aquellas venas situadas en un plano profundo a la fascia profunda; correspondería al sistema venoso profundo.
– *Red secundaria*: comprende aquellas venas situadas en el interior de la fascia de desdoblamiento [32]; correspondería a la safena interna, safena anterior o accesoria, safena externa y vena de Giacomini.
– *Red terciaria*: comprende aquellas venas situadas por fuera de la fascia de desdoblamiento; correspondería fundamentalmente a ramas de las safenas o a venas originadas por perforantes. Dichas venas terminan en perforantes o conectan con las venas safenas.
– *Red cuaternaria:* sería un tipo especial de red terciaria que conectaría a dos segmentos de safena entre sí. Pueden ser de dos tipos: longitudinal cuando conectan a la misma safena o transversal cuando conectan a otro elemento de la red secundaria.

Aspectos hemodinámicos

Uno de los aspectos más importantes que sin duda aporta la ecografía Doppler al estudio de la insuficiencia venosa consiste en la posibilidad de realizar una cartografía morfológica y hemodinámica de las venas estudiadas, pero antes debemos considerar algunos conceptos previos.

Entendemos por flujo anterógrado el sentido de flujo fisiológico de una vena. Flujo retrógrado sería aquel flujo de sentido contrario al fisiológico. Punto de fuga sería el paso de un compartimento interior a otro exterior. Punto de entrada sería el paso de un compartimento exterior a otro interior.

El reflujo ha sido definido como un flujo que regresa en sentido contrario al fisiológico, presupone un flujo previo de sentido normal. El concepto de reflujo se caracteriza por la presencia de flujo bidireccional, que no aporta información acerca de su punto de origen.

El concepto de competencia o incompetencia venosa hace referencia a la función valvular, lo que no presupone necesariamente el sentido de flujo.

Insuficiencia venosa profunda

Su diagnóstico viene condicionado por una hipertensión venosa dinámica mantenida tras la exclusión mediante un lazo en el tobillo de una eventual insuficiencia venosa superficial. Habitualmente va asociada a la presencia de reflujo localizado en las venas del sistema venoso profundo por incompetencia valvular. Dicho reflujo se evidencia con las maniobras de estimulación descritas anteriormente. Ahora bien, ocasionalmente podemos tener hipertensión venosa sin reflujo o bien reflujo sin hipertensión venosa.

Así, un paciente con una trombosis venosa aguda o un síndrome posflebítico no recanalizado, y mal colateralizado, puede desarrollar un cuadro de hipertensión venosa dinámica sin reflujo.

Por otra parte, por definición, una vena es insuficiente entre dos válvulas. Ello quiere decir que si entre estas dos válvulas se sitúa una perforante o un cayado insuficientes, se producirá un flujo retrógrado en el segmento de la vena que quede por encima de dicha perforante o cayado, la parte distal de esta vena adquiere entonces un sentido anterógrado.

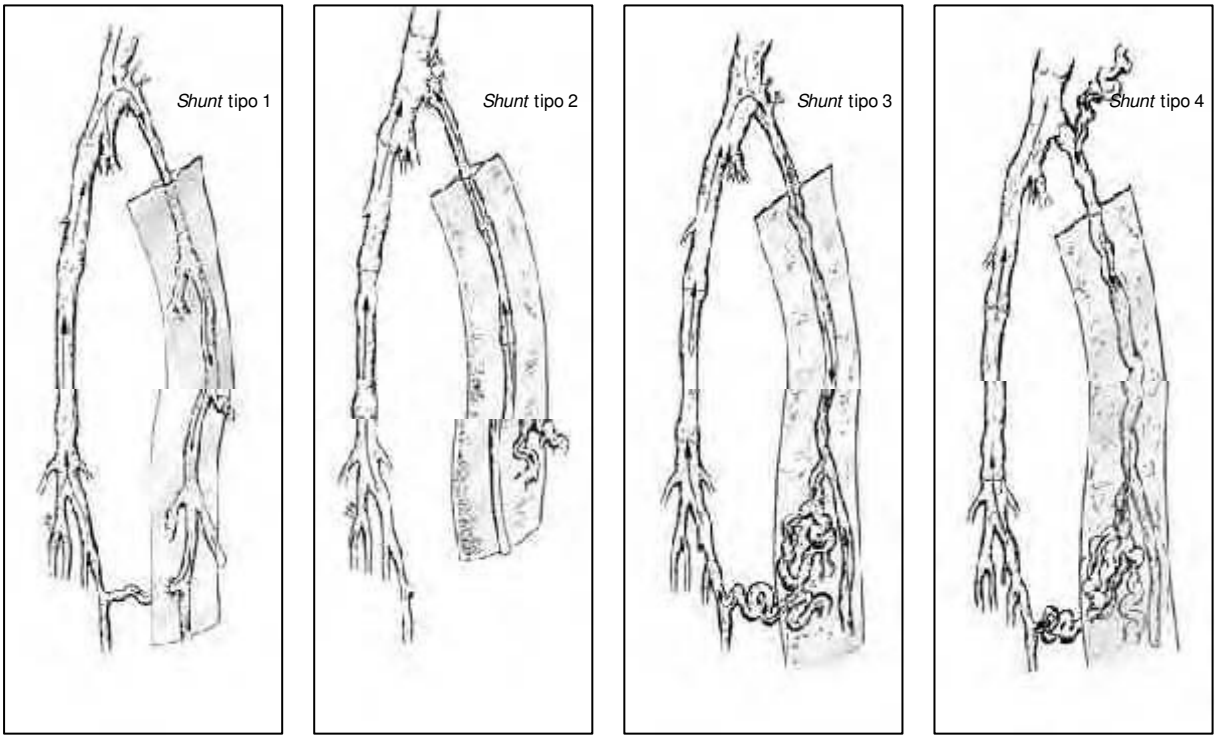

Figura 2. Tipos de *shunt*.

El estudio de la insuficiencia venosa profunda debe efectuarse topográficamente, analizando las conexiones con el sistema venoso superficial a través de las venas perforantes, responsables en última instancia del traslado de la hipertensión venosa a la circulación superficial –donde pueden originar las manifestaciones cutáneas del síndrome posflebítico–.

Hemodinámica de la insuficiencia venosa superficial

Podemos concebir el síndrome de insuficiencia venosa superficial como un circuito retrógrado o *shunt* venovenoso [26,33-35]. Éste viene determinado por un punto de fuga (por ejemplo, la unión safeno-femoral); un trayecto habitualmente retrógrado, cuya parte visible la constituirían las varices, y finalmente un punto de reentrada al sistema venoso profundo (a través de venas perforantes).

El *shunt* venovenoso puede alcanzar un considerable grado de complejidad, pudiéndose intercalar distintos *shunts* entre el punto de fuga y el punto de reentrada. Consideramos como *shunt* principal el que representa la columna de presión con mayor energía y como *shunts* secundarios, aquellos que se intercalan en el *shunt* principal.

El desplazamiento de la sangre en el *shunt* venovenoso está condicionado por la energía gravitatoria de la columna de presión y por la propia energía cinética generada por la bomba muscular.

En relación con la bomba muscular, un *shunt* puede activarse en sístole, o más frecuentemente en diástole.

A su vez, un *shunt* puede ser cerrado o abierto, según la sangre recircule o no en su interior. Naturalmente, los *shunts* cerrados producen una sobrecarga del sistema.

Tipos de *shunt* (Fig. 2)

Según cuál sea el punto de fuga y de reentrada, y el trayecto descrito entre uno y otro, los posibles *shunts* venovenosos se pueden clasificar en los cuatro tipos siguientes:

– *Shunt tipo 1.* El punto de fuga se establece entre el sistema venoso profundo y la safena (ya sea en el cayado o en alguna perforante). Ello origina una safena retrógrada con reentrada a través de una vena perforante localizada en la propia safena.
  No existe ninguna colateral interpuesta entre la columna de máxima energía y la reentrada principal. Es un *shunt* cerrado.
– *Shunt tipo 2.* Es aquel cuyo punto de fuga parte de la propia safena. Pueden ser abiertos, en el caso de que la colateral desemboque por una perforante al sistema venoso profundo, o cerrados, cuando la colateral insuficiente desemboque en la propia safena.
– *Shunt tipo 3.* El punto de fuga es del mismo tipo que el *shunt* anterior, existiendo una colateral de safena interpuesta entre la columna de máxima energía y la reentrada principal. Es un *shunt* cerrado.
– *Shunt tipo 4.* Son todos aquellos *shunts* que no quedarían englobados en ninguna de las categorías anteriores. Básicamente se trataría de *shunts* de origen pélvico.

Cartografía venosa

El estudio mediante ecografía Doppler de la IVC, y básicamente la identificación del tipo de *shunt*, se plasmarán en la cartografía venosa, que es la descripción esquemática de la hemodinámica venosa de la extremidad.

Esta cartografía venosa garantiza un buen conocimiento morfológico y hemodinámico de la insuficiencia venosa y permite la racionalización del tratamiento. Ante una eventual indicación quirúrgica, resulta por lo tanto imprescindible el estudio previo con una ecografía Doppler venosa.

Bibliografía

1. Franceschi CL. Phisiopathologie hémodinamique de l'insuffusance veineure des members inférieurs. In Kieffer E, Bahnini A, eds. Chirurgie des veines des members inférieurs. Paris; 1996. p. 19.
2. Nicolaides AN, Hussein MK, Szendor G, Chisto - poulos D, Vasdekis S. The relation of venous ulceration with ambulatory venosus pressure measurements. J Vasc Surg 1993; 17: 414-9.
3. Langeron P, Harle J. Détection des thromboses veineuses aiguës par la plethysmographie. Possibilités et limites. J Mal Vasc 1989; 14 (Suppl B): 52-5.
4. Christopoulos D, Nicolaides AN, Szendro G. Venous reflux: quantification and correlation with the clinical severity of chronic venous disease. Br J Surg 1988; 75: 352-6.
5. Christopoulos D, Nicolaides AN, Szendro G, Irvine AT, Bull ML. Air plethismography and the effect of elastic compression on venous hemodynamics of the leg. J Vasc Surg 1987; 5: 148-59.
6. Bays RA, Healy DA, Atnip RG, Neumyer M, Thiele BL. Validation of air plethysmography and duplex ultrasonography in the evaluation of severe venous stasis. J Vasc Surg 1994; 20: 721-7.
7. Christopoulos D, Nicolaides AN. Noninvasive diagnosis and quantification of popliteal reflux in the swollen and ulcerated leg. J Cardiovasc Surg 1988; 29: 535-9.
8. Hosoy Y, Yasuhara H, Miyata T, Komiyama T,

Onozuka A, Shigematsu H. Comparison of near-infrared spectroscopy with air plethysmography in detection of deep venous thrombosis. International. Angiology 1999; 18: 287-93.
9. Harada RN, Katz ML, Comerota A. A non-invasive test to detect 'critical' deep venous reflux. J Vasc Surg 1995; 22: 532-7.
10. Ting AC, Cheng SW, Wu LL, Cheung GC. Air plethysmography in chronic venous insufficiency: clinical diagnosis and quantitative assessment. Angiology 1999; 50: 831-6.
11. Nicolaides AN, Miles C. Photopletismography in the assessment of venous insufficiency. J Vasc Surg 1987; 5: 405-12.
12. Holmgren K, Jacobson H, Johnson H, Lofsjogard-Nilsson E. Thermography and plethismography, a non invasive alternative to venography in the diagnosis of deep vein thrombosis. J Int Med 1990; 228: 29-33.
13. Van Bemmelen PS, Mattos MA, Hodgson KJ, Barkmeier LD, Ramsey DE. Does air plethysmography correlate with duplex scanning in patients with chronic venosus insufficiency? J Vasc Surg 1993; 18: 796-807.
14. Akesson H, Brudin L. Venous strain-gauge plethysmography: Reference values. Int Angiol 1996; 15: 268-71.
15. Comerota AJ, Katz ML, Hashemi HA. Venous duplex imaging for the diagnosis of acute deep venous thrombosis. Haemostasis 1993; 23 (Suppl 1): 61-71.
16. Davidson BL, Deppert EJ. Ultrasound for the diagnosis of deep vein thrombosis: where to now? Br Med J 1998; 316: 2-3.
17. Cogo A, Lensing AWA, Koopman MMW, Piovella F, Siragusa S, Wells AS, et al. Simplified compression ultrasound for the diagnostic management of patients with clinically suspected venous thrombosis. Br Med J 1998; 316: 17-20.
18. Lensing AWA, Prandoni P, Prins MH, Büller HR. Deep vein thrombosis. Lancet 1999; 353: 479-85.
19. Lensing AWA, Hirsch J, Buller HR. Diagnosis of venous thrombosis. In Calman RW, Hirsch J, Marder VJ, Salzman EW, eds. Hemostasis and thrombosis basic principles and clinical practice. 3 ed. Philadelphia: JB Lippincott; 1993. p. 1297-321.
20. Wells PS, Hirsh J, Anderson DR, Lensing AW, Foster G, Kearon C, et al. Accuracy of clinical assessment of deep-vein thrombosis. Lancet 1995; 345: 1326-30.
21. Wells PS, Anderson DR, Bormonis J, Guy F, Mitchell M, Gray L, et al. Value of assessment of pretest probability of deep-vein thrombosis in clinical management. Lancet 1997; 350: 1795-8.
22. Anderson DR, Wells PS. Improvements in the diagnostic approach for patients with suspected deep vein thrombosis or pulmonary embolism. Thromb Haemost 1999; 82: 878-86.
23. Bernardi E, Prandoni P, Lensing AW, Agnelli G, Guazzaloca G, Scannapieco G, et al. D-dimer testing as an adjunct to ultrasonography in patients with clinically suspected deep vein thrombosis: prospective cohort study. The Multicentre Italian D-dimer Ultrasound Study Investigators Group. Br Med J 1998; 317: 1037-40.
24. Franceschi CL. Théorie et practique de la cure conservatrice et hémodynamique de l'insuffisance veineuse en ambulatoire. Précy-sous-Thil: Armançon Ed.; 1998.
25. Franceschi CL. The conservative and hemodynamic treatment of ambulatory venous insufficiency. Phlebologie 1989; 42: 567-8.
26. Franceschi CL. La cure hémodynamique de l'insuffisance veineuse en ambulatoire (CHIVA). J Mal Vasc 1992; 17: 291-300.
27. Fichelle JM, Carbone P, Franceschi Cl. Resultats de la cure hemodynamique de l'nsuffisance veineuse en ambulatoire (CHIVA). J Mal Vasc 1992; 17: 224-8.
28. Cappelli M, Molino Rova R, Ermini S, Turchi A, Bono G, Franceschi CL. Comparaison entre cure CHIVA et stripping dans le traitement des veines variqueuses des membres inferieurs: suivi de 3 ans. J Mal Vasc 1996; 21: 40-6.
29. Zamboni P, Marcellino MG, Cappelli M, Feo CV, Bresadola V, Vasquez G, et al. Saphenous vein sparing surgery. Principles, techniques and results. J Cardiovasc Surg 1998; 39: 151-62.
30. Franceschi CL. Mesures et interpretation des flux veineux lors des manoevres de stimulation. Compressions manuelles et manoeuvre de Parana. Indice dynamique de reflux (IDR) et indice de Psatakis. J Mal Vasc 1997; 22: 91-5.
31. Cappelli M, Molino Lova R, Ermini S, Turchi A, Bono G, Bahnini A, et al. Ambulatory conservative hemodynamic management of varicose veins: critical analysis of results at 3 years. Ann Vasc Surg 2000; 14: 376-84.
32. Zamboni P, Portaluppi F, Marcellino MG, Manfredini R, Pisano L, Liboni A. Ultrasonographic assessment of ambulatory venous pressure in superficial venous incompetence. J Vasc Surg 1997; 26: 796-802.
33. Goren G, Yellin AE. Primary varicose veins: topographic and hemodynamic correlations. J Cardiovasc Surg 1990; 31: 672-7.
34. Trendelenburg F. Über die Unterbindungen der V. Saphena magna bei unterschenkelverizen. Beitr Klin Chir 1891; 7: 195-210.
35. Bassi G. Traitement de l'insuffisance des veines perforantes. Phébologie 1965; 18: 194.

GUÍA BÁSICA PARA EL DIAGNÓSTICO NO INVASIVO DE LA INSUFICIENCIA VENOSA

Resumen. Objetivo. *Definir los patrones básicos en los que debe basarse el estudio no invasivo de la insuficiencia venosa. A partir del análisis bibliográfico y de la experiencia personal, se establece la utilidad de las diversas técnicas no invasivas en el diagnóstico de la insuficiencia venosa.* Desarrollo. *La insuficiencia venosa es la incapacidad de una vena para conducir un flujo de sangre en sentido cardiópeto, adaptado a necesidades del drenaje de los tejidos, termorregulación y reserva hemodinámica, con independencia de su posición y actividad. El patrón oro para su diagnóstico y cuantificación es la medición cruenta de la presión venosa. En el estudio de la trombosis venosa, la ecografía Doppler es el método de elección, y el signo ecográfico más fiable de diagnóstico de trombosis venosa profunda es la visualización del trombo y la ausencia de compresibilidad de la vena. Para el diagnóstico de la insuficiencia venosa crónica la metodología de la exploración requiere una ecografía Doppler blanco/negro o color con transductor de 7,5 MHz, y realizar el examen en bipedestación utilizando las maniobras de estimulación de bomba, de compresión-relajación y de Valsalva.* Conclusiones. *La insuficiencia venosa se caracteriza por la existencia de hipertensión venosa dinámica secundaria a obstrucción venosa o a reflujo; reflujo es todo flujo que regrese en sentido contrario al fisiológico. La insuficiencia venosa superficial viene determinada por la existencia de un* shunt *venovenoso, que es una derivación o cortocircuito condicionado por un punto de fuga y un punto de reentrada, que puede activarse en sístole o diástole y ser abierta o cerrada. La cartografía venosa es la expresión gráfica del estudio no invasivo y debe definir el tipo de* shunt. *Ante una indicación quirúrgica es necesario el estudio previo con ecografía Doppler. [ANGIOLOGÍA 2002; 54: 44-56]*

Palabras clave. *Diagnóstico. Ecografía Doppler. Guía. Insuficiencia venosa. Técnicas no invasivas. Trombosis venosa profunda.*

GUIA BÁSICO PARA O DIAGNÓSTICO NÃO INVASIVODA INSUFICIÊNCIA VENOSA

Resumo. Objectivo. *Definir os padrões básicos em que se deve basear o estudo não invasivo da insuficiência venosa. A partir da análise bibliográfica e da experiência pessoal, estabelece-se a utilidade das diversas técnicas não invasivas no diagnóstico da insuficiência venosa.* Desenvolvimento. *A insuficiência venosa é a incapacidade de uma veia para conduzir um fluxo sanguíneo em sentido cefálico, adaptada às necessidades de drenagem dos tecidos, termorregulação e reserva hemodinâmica, independentemente da sua posição e actividade. O padrão para o seu diagnóstico e quantificação é a medição cruenta da pressão venosa. No estudo da trombose venosa, a ecografia Doppler é o método de escolha, e o sinal ecográfico mais fiável de diagnóstico de trombose venosa profunda é a visualização do trombo e a ausência de compressibilidade da veia. Para o diagnóstico da insuficiência venosa crónica, a metodologia do estudo inclui uma ecografia Doppler a preto e branco ou a cores com transdutor de 7,5 MHz, e realização de um exame em posição de pé, utilizando as manobras de estimulação de bomba e de compressão/relaxamento e de Valsalva.* Conclusões. *A insuficiência venosa caracteriza-se pela existência de hipertensão venosa dinâmica, secundária a obstrução venosa ou a refluxo; refluxo é todo o fluxo em sentido contrário ao fisiológico. A insuficiencia venosa superficial é determinada pela existencia de um* shunt *veno-venoso, que é uma derivação ou curto-circuito condicionado por um ponto de saída e um ponto de reentrada que pode activar-se na sístole ou diástole e ser aberta ou fechado. A cartografia venosa é a representação gráfica do estudo não invasivo e deve definir o tipo de* shunt. *Perante uma indicação cirúrgica é necessário o estudo prévio com ecografia Doppler. [ANGIOLOGÍA 2002; 54: 44-56]*

Palavras chave. *Guia. Diagnóstico. Insuficiência venosa. Ecografia Doppler. Técnicas não invasivas. Trombose venosa profunda.*